


König / Liebich

Anatomie der Haussäugetiere

Leseprobe

[Anatomie der Haussäugetiere](#)

von [König / Liebich](#)



<http://www.narayana-verlag.de/b11395>

Das Kopieren der Leseproben ist nicht gestattet.

Narayana Verlag GmbH

Blumenplatz 2

D-79400 Kandern

Tel. +49 7626 9749 700

Fax +49 7626 9749 709

Email info@narayana-verlag.de

<http://www.narayana-verlag.de>

In unserer [Online-Buchhandlung](#) werden alle deutschen
und englischen Homöopathie Bücher vorgestellt.



Canalis n. hypoglossi (Abb. 14-46, 58, 69 u. Tab. 14-1). Der N. hypoglossus verläuft zwischen dem N. vagus und dem N. accessorius rostral. Beim Pferd verläuft er zusammen mit dem N. glossopharyngeus in einer Schleimhautfalte der medialen Luftsackbucht. Er überkreuzt lateral die A. carotis externa und zieht beim Pferd parallel mit dem Truncus linguofacialis zur Zungenwurzel. Er spaltet sich in einen tiefen und einen oberflächlichen Ast auf und innerviert sämtliche Muskeln der Zunge. Er erhält **sympathische Fasern** vom **Ganglion cervicale craniale**.

Beim Pferd können Luftsackerkrankungen zu Schädigungen des N. hypoglossus und des N. glossopharyngeus führen. Sie äußern sich in Lähmungen der Zungenmuskulatur.

Rückenmarksnerven oder Spinalnerven (Nn. spinales)

Die Anzahl der Spinalnerven ist an die **Anzahl der Wirbel** gebunden. Eine Ausnahme von dieser Regel machen die Halsnerven und die Schwanznerven. Im Halsbereich zieht der erste Zervikalnerv durch das **Foramen vertebrale laterale** des Atlas, die nächstfolgenden sechs treten vor dem **gleichzähligen Wirbel** aus. Der letzte Halsnerv kommt zwischen dem letzten Hals- und dem ersten Thorakalwirbel hervor, sodass es **8 Halsnerven** bei nur **7 Halswirbeln** gibt. Im **Schwanzbereich** kommen weniger Nervenpaare als Wirbel vor.

Die Rückenmarksnerven entspringen mit einer **Dorsal-** und einer **Ventralwurzel** aus dem **Rückenmark** (Abb. 14-62). Beide vereinigen sich noch im Wirbelkanal zum **Spinalnerv (N. spinalis)**, der durch das **Foramen intervertebrale** den Wirbelkanal verlässt. Auf der Dorsalwurzel bzw. an der Vereinigungsstelle beider Wurzeln wölbt sich das spindelförmige **Spinalganglion** vor, Sitz der **sensiblen, pseudounipolaren Wurzelzellen** (Abb. 14-7, 63 u. Tab. 14-1).

Die **Dorsalwurzel** führt **afferent-sensible**, die **Ventralwurzel** **motorische** und **vegetative Fasern**. Der gemeinsame, von der Faserqualität maximal gemischte Stamm jedes Spinalnerven teilt sich nach seinem Austritt aus dem Foramen intervertebrale in einen **Ramus dorsalis** und einen **Ramus ventralis** auf.

Jeder **Dorsalast** versorgt mit einem **Ramus medialis** Muskeln, die dorsal von den Wirbelquerfortsätzen gelegen sind, und mit einem **Ramus lateralis** die Haut am Rücken. Die so innervierten Hautgebiete dehnen sich in den kaudalen Körperpartien weiter ventral aus als in den kranialen.

Hautinnervationsgebiete, sog. **Dermatome**, erhalten auch **vegetative Fasern**, die Verknüpfungen mit denjenigen der inneren Organe aufweisen und als Head-Zonen bei Organerkrankungen erhöhte Sensibilität zeigen.

Der **Ventralast** innerviert die ventral der Querfortsätze gelegenen Muskeln des Stammes. Jeder Ventralast entlässt grundsätzlich **zwei Hautäste**, einen, der ca. in der Mitte der Seitenfläche des Rumpfes entspringt, und einen zweiten, der, nahe der Linea alba, ventral an die Haut tritt.

Die **Ventraläste** der letzten drei Zervikal- und der ersten beiden Thorakalnerven sowie die Ventraläste der drei letzten Lumbal- und der ersten beiden Sakralnerven **tauschen Fasern untereinander aus** und bilden so den **Plexus brachialis** bzw. entsprechend den **Plexus lumbosacralis**.

Halsnerven (Nn. cervicales)

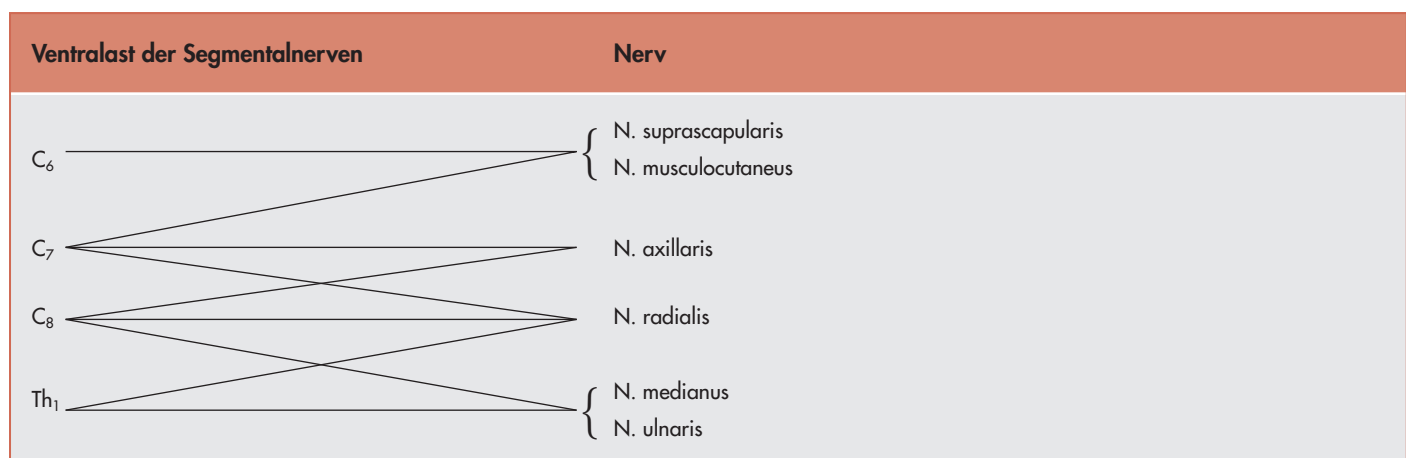
Die Dorsaläste der Halsnerven verbinden sich untereinander zum **Plexus cervicalis dorsalis**, die **ventralen** zum **Plexus cervicalis ventralis**. Außerdem werden noch nachfolgende Nerven entlassen (Abb. 14-63).

Der **Ramus ventralis** des **ersten Halsnervs** geht eine Verbindung mit dem letzten Kopfnerv ein, dem N. hypoglossus, sodass die sog. **Ansa cervicalis** entsteht. Ein Ast des **Ramus ventralis** von C₁ innerviert die langen Zungenbeinmuskeln: den M. sternohyoideus, den M. sternothyroideus und den M. omohyoideus.

Aus dem **Ramus ventralis** des **zweiten Zervikalnervs** wird der **N. auricularis magnus** entlassen, der zusammen mit dem N. auricularis caudalis des N. facialis den kaudalen Teil der Ohrmuschel und die hier gelegenen Ohrmuschelmuskeln innerviert.

Aus der **Verbindung von Fasern der Ventraläste** der **Zervikalnerven 5, 6 und 7** (bei der Katze auch 4) wird der **N. phrenicus** gebildet, der in der Brusthöhle im Mediastinum zum **Zwerchfell** läuft. Ebenfalls aus Ventralästen entstehen die **Nn. supraclaviculares**, die die Haut vor dem Schultergelenk innervieren.

Tab. 14-2. Zusammensetzung der wichtigsten Nerven des Plexus brachialis, Habel, 1978.



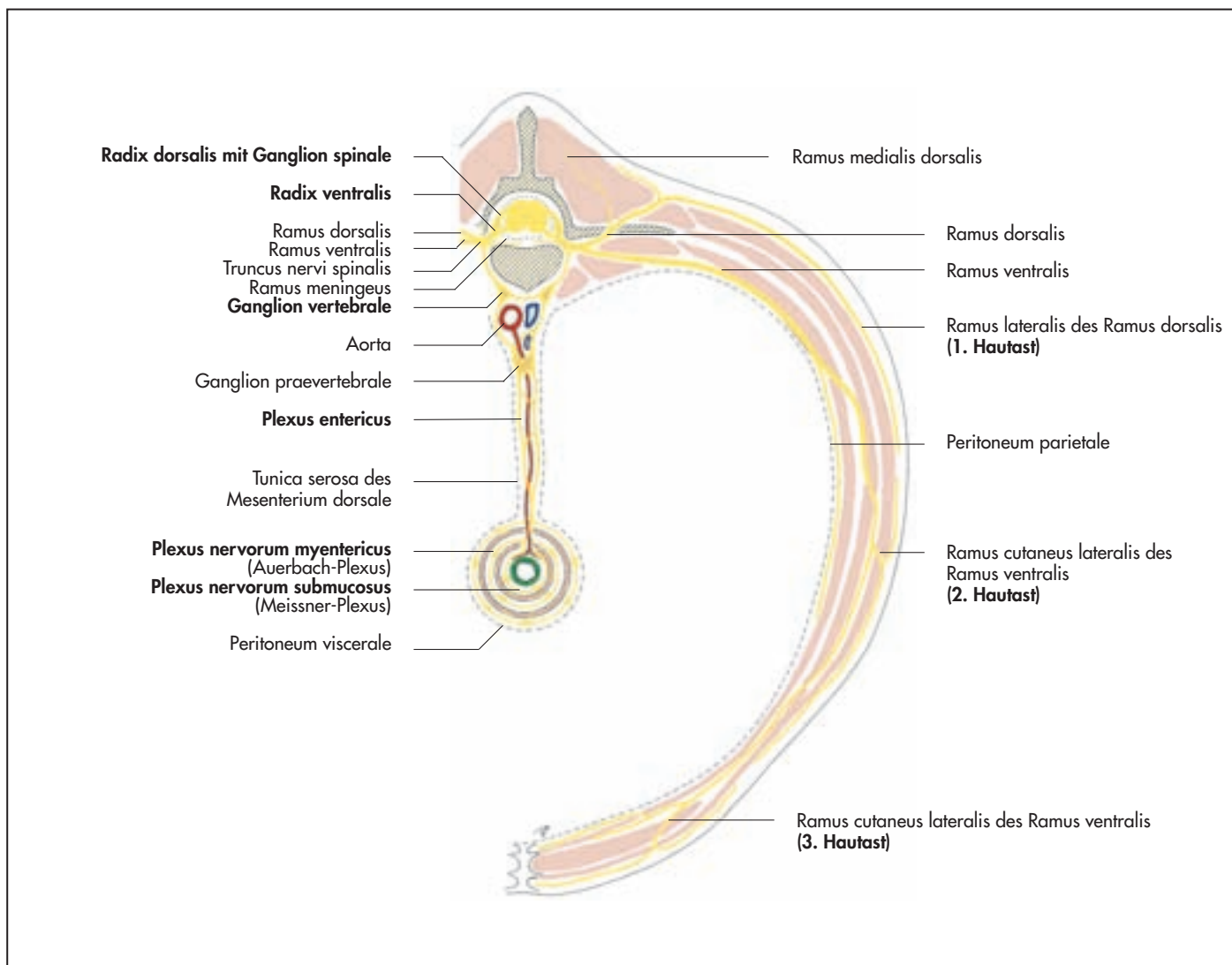


Abb. 14-63. Schematische Darstellung eines Rückenmarksnervs im Bauchbereich des Pferdes, nach Grau, 1974.

Tab. 14-3. Zusammenfassung der Innervationsgebiete der Nerven des Plexus brachialis, die die seitliche Brustwand versorgen.

Nerv	motorisch	sensibel
Nn. pectorales craniales	M. pectoralis superficialis, M. subclavius	
Nn. pectorales caudales	M. pectoralis profundus	
N. thoracicus longus	M. serratus ventralis thoracis	
N. thoracodorsalis	M. latissimus dorsi	
N. thoracicus lateralis	M. cutaneus trunci	Haut seitlich am Thorax und über dem M. triceps brachii
N. intercostobrachialis	M. cutaneus trunci	Haut seitlich am Thorax und über dem M. triceps brachii

Anmerkung: Die Nerven des Plexus brachialis sind maximal gemischt. Sie enthalten sowohl motorische, sensible als auch vegetative Fasern.

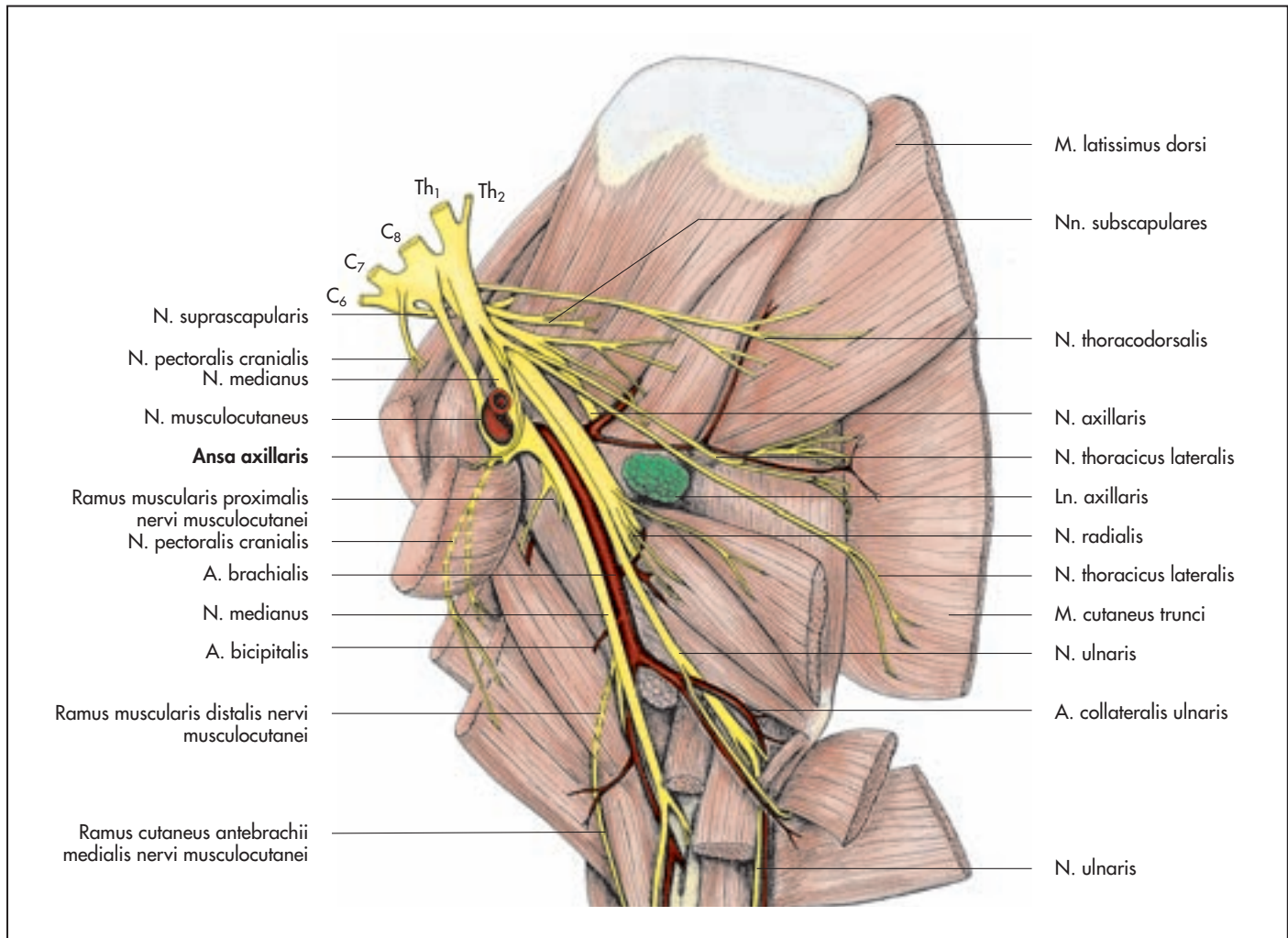


Abb. 14-64. Topographie des Plexus brachialis der rechten Vordergliedmaße des Pferdes (Medialansicht).

Tab. 14-4. Zusammenfassung der Innervationsgebiete der Nerven des Plexus brachialis, die die proximalen Muskeln der Schultergliedmaße versorgen.

Nerv	motorisch	sensibel
N. suprascapularis	M. supraspinatus, M. infraspinatus	
N. axillaris	Beuger des Schultergelenks: M. deltoideus, M. teres major, M. teres minor, M. cleidobrachialis	Haut an der Vorderfläche des Unterarms
Nn. subscapulares	M. subscapularis	
N. musculocutaneus	M. coracobrachialis, M. biceps brachii, M. brachialis (zum Teil)	Haut medial am Unterarm

Anmerkung: Die Nerven des Plexus brachialis sind maximal gemischt. Sie enthalten sowohl motorische, sensible als auch vegetative Fasern.

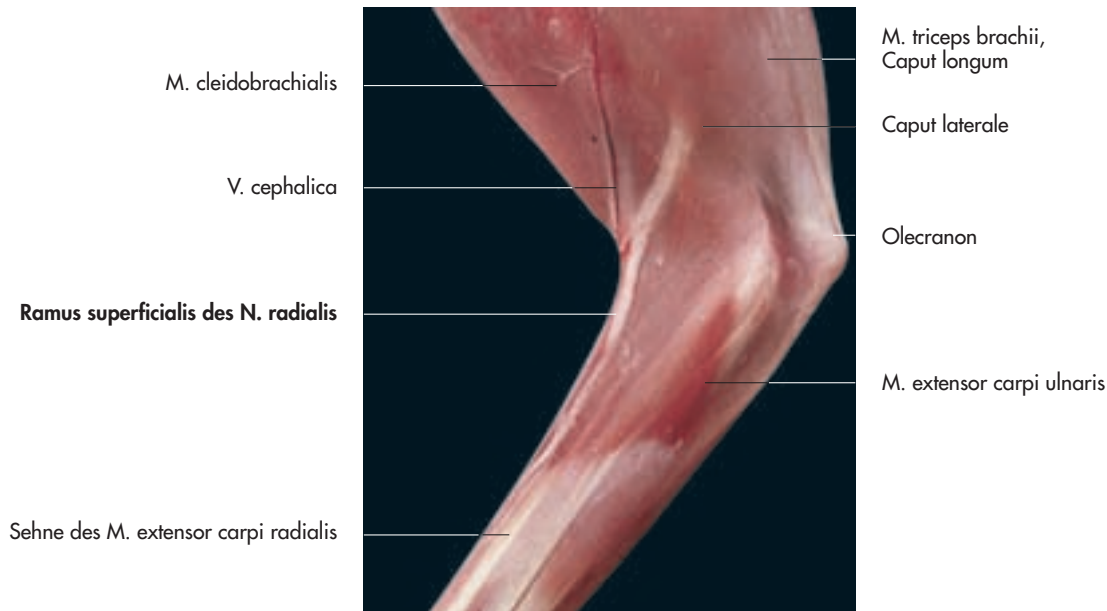


Abb. 14-65. Linke Vordergliedmaße einer Katze zur Darstellung der oberflächlichen Lage des N. radialis (Lateralansicht).

Armgeflecht (Plexus brachialis) und Nerven der Vordergliedmaße

Zum Armgeflecht verbindet sich der größte Teil der **Ventraläste der letzten drei Hals-** und der **ersten beiden Thorakalnerven** (Tab. 14-2). Der plattenartige Anfangsteil des Plexus brachialis zieht durch den **M. scalenus** an die Medialseite der Schultergliedmaße. Er innerviert die Muskeln der Schultergliedmaße sowie Hautbereiche und Teile der Schultergürtelmuskulatur und der seitlichen Rumpfwand (Abb. 14-68ff. u. Tab. 14-3ff.). Vom Armgeflecht werden nicht innerviert: der M. cleidobrachialis, der M. omotransversarius, der M. trapezius und der M. rhomboideus. Die Innervation der Haut im oberen Schulterbereich ist ebenfalls nicht vom Plexus brachialis abhängig. Deren Innervation erfolgt durch Rami dorsales bzw. ventrales der Hals- bzw. Thorakalnerven. Die Äste des Armgeflechts weisen im Allgemeinen **gemischte Faserqualitäten** auf, da sie neben **zerebrospinalen Fasern** aus dem Rückenmark auch **vegetative** aus dem **Ganglion stellatum** erhalten, das am Brusteingang in Höhe der 1. Rippe liegt (s. S. 553, Abb. 14-81).

Der **Plexus brachialis** liegt kranial der 1. Rippe zwischen dem M. longus colli und den Mm. scaleni. Die **Wurzeln des Armgeflechts (Radices plexus brachialis)** treten zwischen dem M. scalenus medius und dem M. scalenus ventralis an die mediale Fläche der Schulter (Tab. 14-3ff.). Allein bei Fleischfressern erfolgt der Übertritt ventral des M. scalenus medius. Einige Äste des Plexus brachialis sind klinisch wenig bedeutsam und besitzen an der seitlichen Brustwand ein nur begrenztes Verzweigungsareal. Sie sollen deshalb lediglich kurze Erwähnung finden.

Man kann in dieser Gruppe nachfolgende Nerven zusammenfassen (Abb. 14-68 u. Tab. 14-3):

- N. thoracicus longus,
- N. thoracodorsalis,
- N. thoracicus lateralis,
- Nn. pectorales cranialis et caudalis und
- Nn. subscapulares.

Der **N. thoracicus longus** verläuft als breiter Nervenstrang horizontal auf der Lateralfläche der Pars thoracica des M. serratus ventralis kaudal und innerviert diesen Muskel. Die Pars cervicalis dieses Muskels wird von Halssegmentalnerven innerviert.

Der **N. thoracodorsalis** entspringt aus dem letzten Halssegmentalnerv (C₈), verläuft kaudal, kreuzt den M. teres major und verzweigt sich auf der Medialfläche des M. latissimus dorsi.

Der **N. thoracicus lateralis** entspringt kaudalen Abschnitten des Plexus (C₈ und Th₁), verläuft entlang des M. latissimus dorsi und verzweigt sich im M. cutaneus trunci. Er gibt auch Äste ab, die sich mit nahe gelegenen Interkostalnerven zum **N. intercostobrachialis** vereinigen. Letzterer versorgt mit feinsten Geflechten ein Hautgebiet kaudal des M. triceps brachii und ventrale Anteile der Brust- und Bauchhaut. Sensible Fasern entspringen dabei den Interkostalnerven.

Die **Nn. pectorales craniales** und **caudales** entspringen vorderen Abschnitten des Armgeflechts und innervieren die Mm. pectorales. Die kranialen Äste versorgen den M. pectoralis superficialis und bei Ungulaten den M. subclavius.

Die Nn. pectorales caudales ziehen kaudoventral zum tiefen Brustmuskel. Die frühere Bezeichnung **N. thoracoventralis** drückt den Verlauf dieses Nervs besser aus. Die **Nn. subscapulares** gehen einzeln oder als Geflecht mehrerer feiner Äste aus kranialen Anteilen des Plexus brachialis hervor und innervieren den kranialen und mittleren Abschnitt des M. subscapularis. Die drei nachfolgend angeführten Nerven des Armgeflechts erreichen die Gliedmaßen-spitze **nicht**, sind aber für die Funktion der Schultergliedmaße von großer Bedeutung (Abb. 14-64, 68 u. Tab. 14-2 u. 4):

- N. suprascapularis,
- N. musculocutaneus,
- N. axillaris.

Nervus suprascapularis

Der N. suprascapularis verläuft zwischen dem M. subscapularis und dem M. supraspinatus von medial seitwärts. Dabei umrundet er den kranialen Rand des Collum scapulae und innerviert die beiden late-

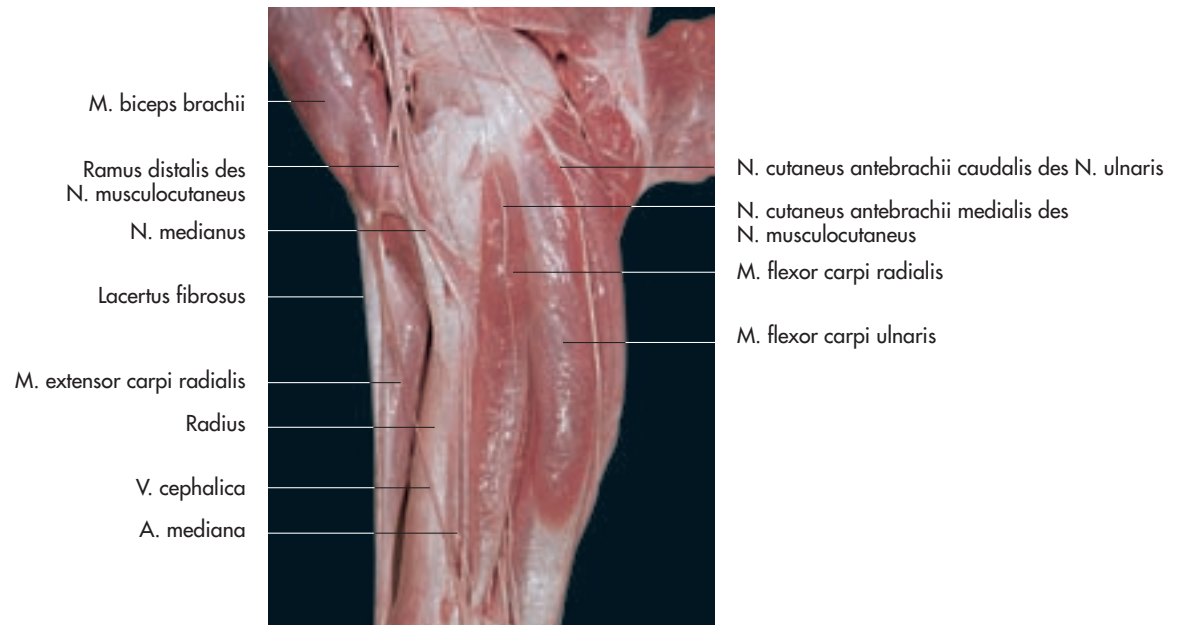


Abb. 14-66. Hautnerven am Unterarm der rechten Vordergliedmaße eines Pferdes (Medialansicht), Präparat Dr. R. Macher, Wien.

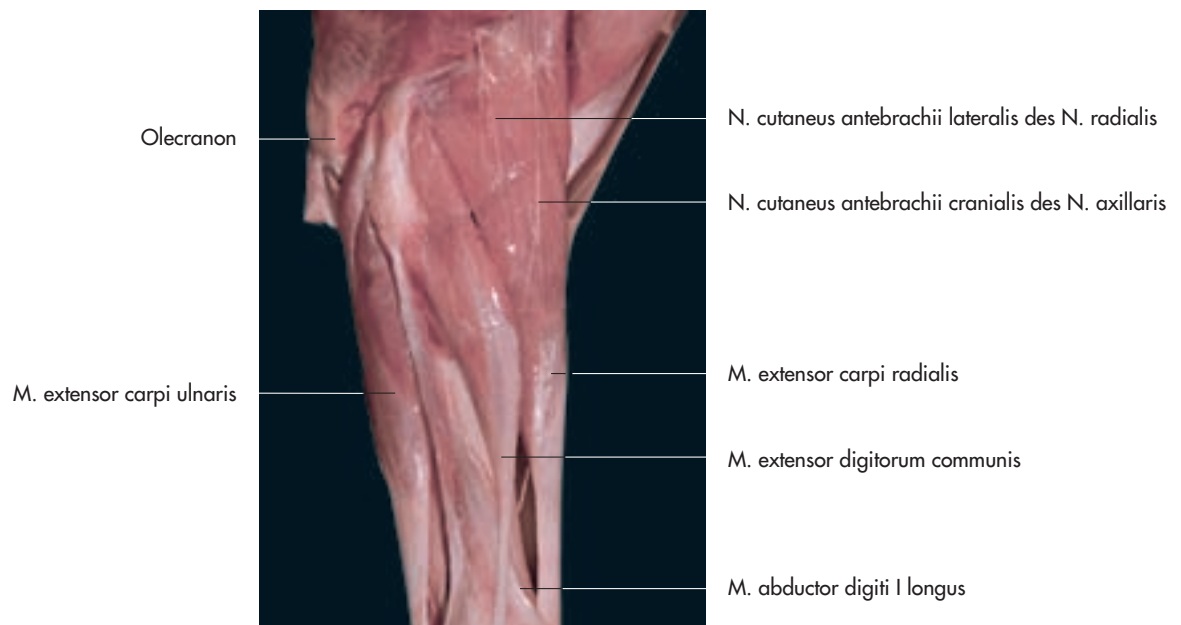


Abb. 14-67. Hautnerven am Unterarm der rechten Vordergliedmaße eines Pferdes (Lateralansicht), Präparat Dr. R. Macher, Wien.

ral am Schulterblatt gelegenen Muskeln, den M. supraspinatus und den M. infraspinatus.

Wegen seines Verlaufs in Knochennähe kann es bei **Frakturen** zur **Supraskapularislähmung** kommen. Es folgten Lähmung und Atrophie der beiden von ihm innervierten Muskeln. In stehender Position erscheint das Schultergelenk lateral verlagert, was als »Abblatten« bekannt ist. Während der Vorwärtsbewegung kommt es zum Schulterschleifen. Im englischen Sprachraum wird die Atrophie der Mm. supraspinatus und infraspinatus als »sweeny« bezeichnet. Die Ursache der Supraskapularislähmung kann ein Trauma (Umkippen nach Ausrutschen auf dem Eis) oder eine Überdehnung des Nervs bei gewaltsamer Kaudalverlagerung der Schulter (Zusammenstoß) sein. Die Erkrankung kommt vor allem beim Pferd vor.

Nervus musculocutaneus

Der **N. musculocutaneus** entspringt kaudal des N. suprascapularis und verläuft parallel zum N. medianus. Er tauscht bei Wiederkäuern und Pferd Fasern mit dem **N. medianus** aus, die um die **A. axillaris** verlaufen und als **Ansa axillaris** bekannt sind. Im **proximalen Abschnitt** des Humerus entlässt er den **Ramus muscularis proximalis**, der zwischen Humerus und dem M. coracobrachialis kranial zieht.

Dieser Ast innerviert den M. coracobrachialis und den M. biceps brachii. Im distalen Drittel des Oberarms trennt sich der fortlaufende Abschnitt des N. musculocutaneus vom N. medianus. Er versorgt den M. brachialis und ein mediales Hautfeld am Unterarm (N. cutaneus antebrachii medialis) (Abb. 14-66).

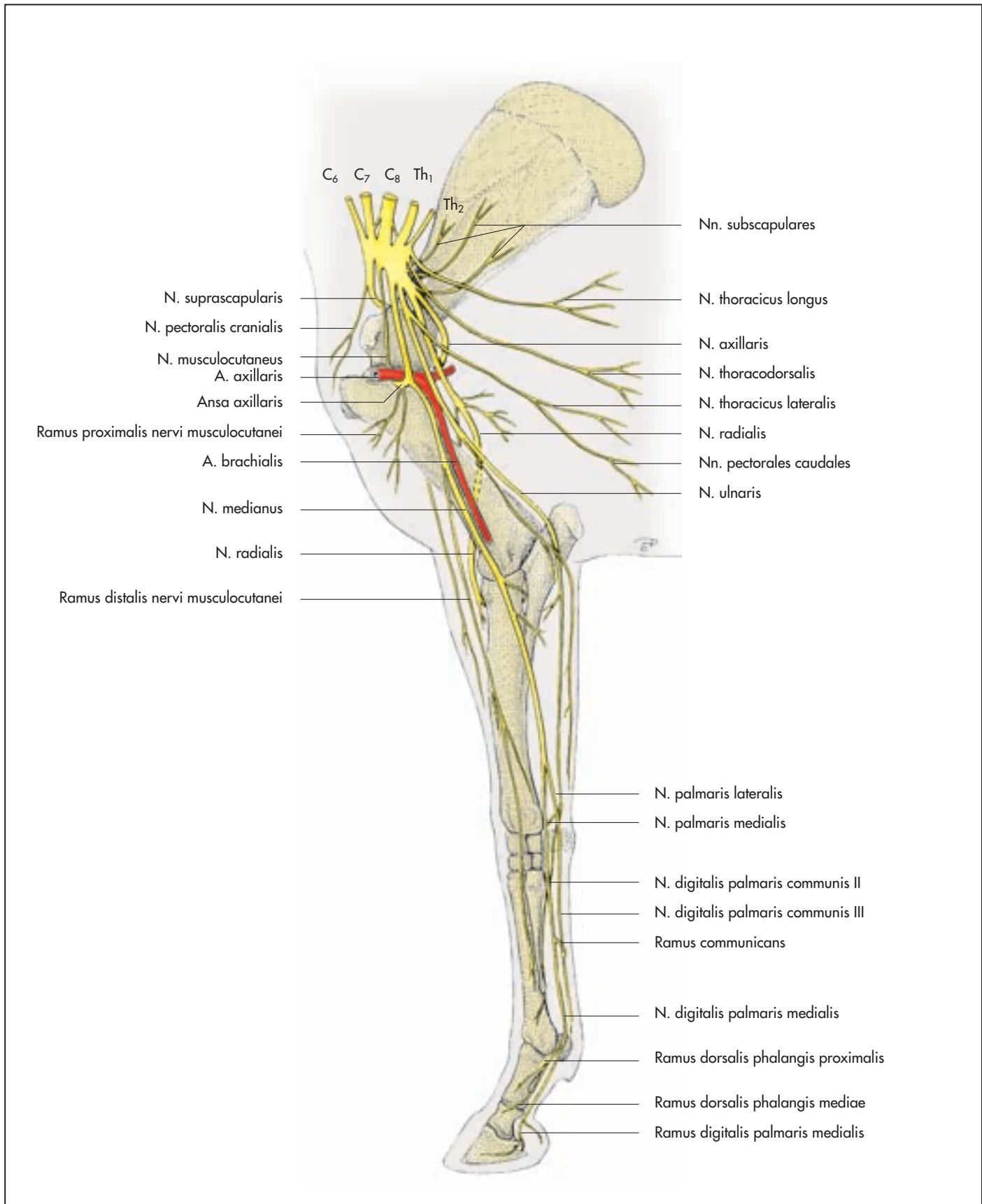


Abb. 14-68. Lagebeziehungen des Plexus brachialis und seiner Äste an der rechten Vordergliedmaße des Pferdes (Medialansicht), nach Ellenberger und Baum, 1943.

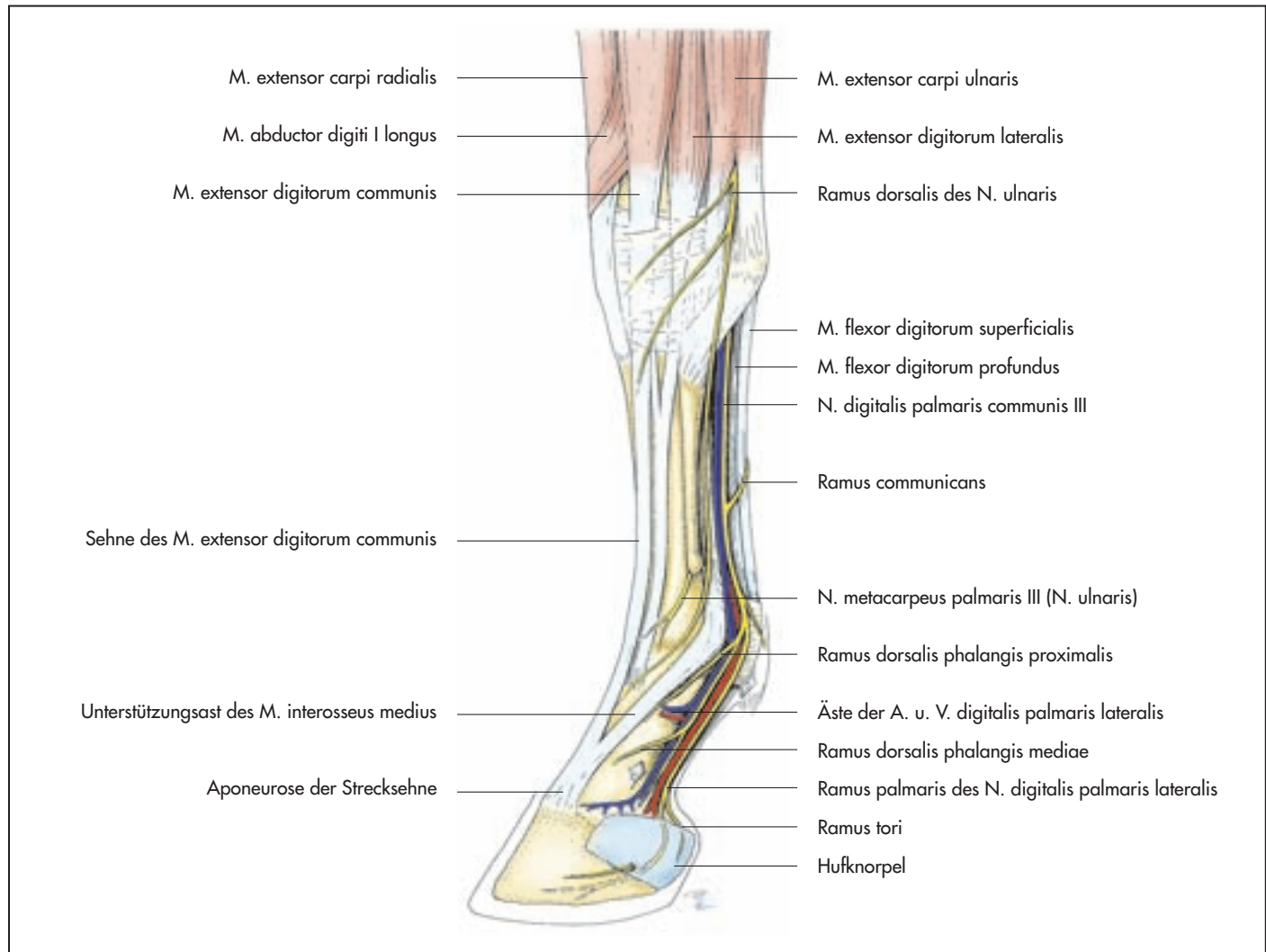


Abb. 14-69. Topographie der Zehe an der linken Vordergliedmaße des Pferdes (Lateralansicht, die Sehne des Sporns ist nicht eingezeichnet).

Selten können **Läsionen** des N. musculocutaneus zu **Lähmungen** führen. Nachdem aber der M. brachialis zum Teil auch vom N. radialis versorgt wird, können Beugebewegungen des Ellenbogengelenks trotz Lähmung des N. musculocutaneus ausgeglichen werden. Die Diagnose kann durch den Sensibilitätsausfall eines Hautfeldes medial am Unterarm erhärtet werden.

Tab. 14-5. Innervation der Gelenke an der Vordergliedmaße.

Gelenke	Nerven
Schultergelenk	N. axillaris, N. suprascapularis
Ellbogengelenk und Karpalgelenk	N. medianus, N. ulnaris
Fesselgelenk und Zehengelenke	Nn. palmares, Nn. digitales

Nervus axillaris

Der N. axillaris verläuft in der Schultergelenkbeuge von medial seitwärts. Auf der medialen Seite innerviert er den M. teres major und das kaudale Drittel des M. subscapularis. Weiterhin versorgt er den M. capsularis des Schultergelenks, den M. teres minor, verzweigt sich dann im M. deltoideus und gibt einen Ast an den M. cleidobrachialis ab. Sein Hautast (N. cutaneus antebrachii cranialis) gelangt am Ventralrand des M. deltoideus in subkutane Lage und innerviert ein Gebiet kranial am Ober- und Unterarm (Abb. 14-67 u. Tab. 14-5).

Die letzten drei Nerven des Armgeflechts **erreichen die Gliedmaßen Spitze** (Abb. 14-64, 68 u. Tab. 14-2, 6). Es sind dies der:

- N. radialis,
- N. medianus,
- N. ulnaris.

Nervus radialis

Der N. radialis erhält seine Fasern zum größten Teil aus C₈. Er ist der **umfangreichste Ast des Plexus brachialis** und besitzt dementsprechend

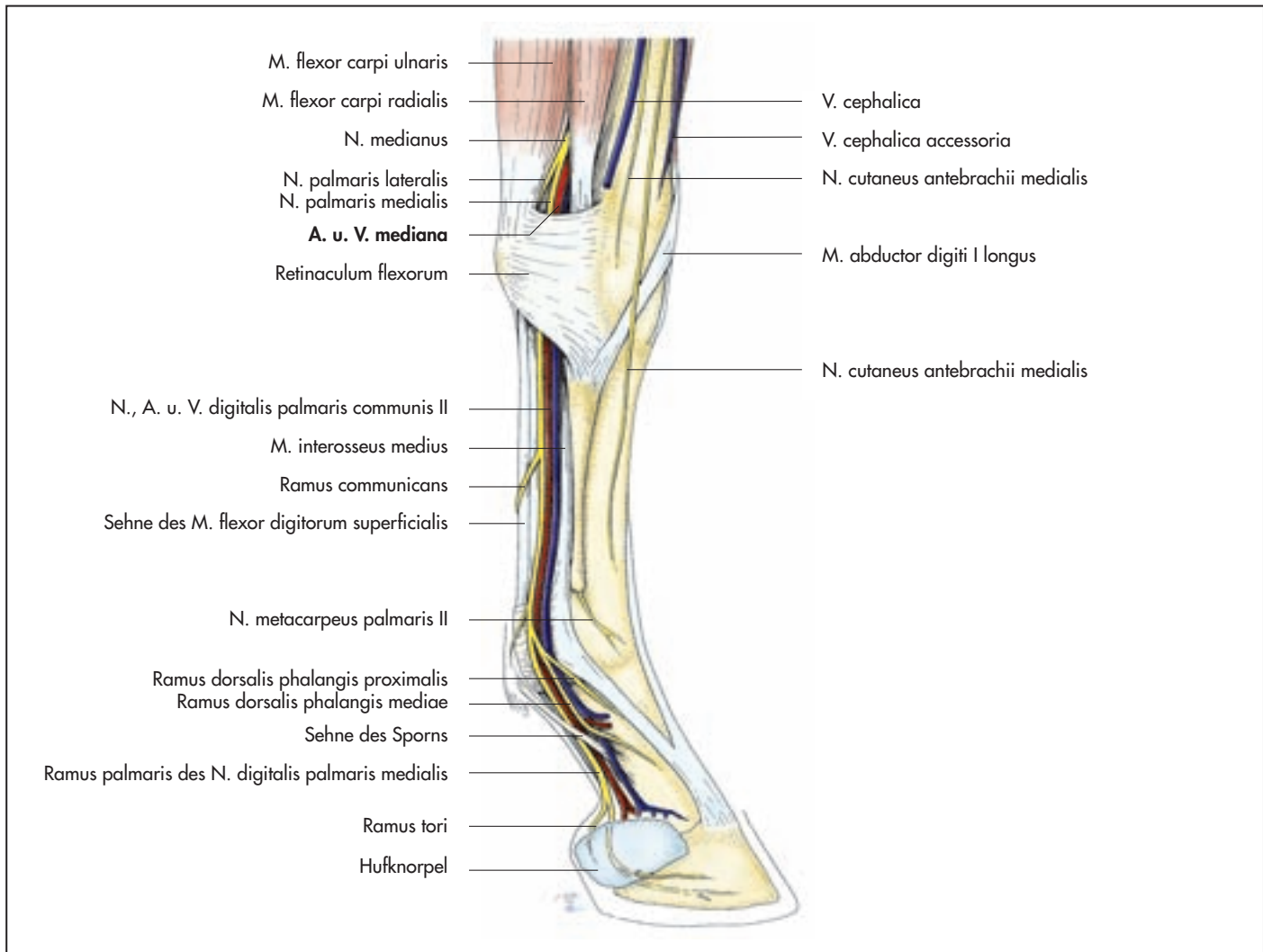


Abb. 14-70. Topographie der Zehen an der linken Vordergliedmaße des Pferdes (Medialansicht).

sprechend auch das **größte Innervationsgebiet**. Er innerviert sämtliche **Strecker der Vordergliedmaße**, mit Ausnahme derer des Schultergelenks (**Strecker**). Außerdem versorgt er ein Hautgebiet lateral am Antebrachium, das sich tierartlich unterschiedlich bis distal des Karpus (Pferd) oder bis zur Zehenspitze (andere Haus-säugetiere) ausdehnt (Abb. 14-67 u. 68 ff.).

Der N. radialis verläuft zunächst parallel und kaudal der A. brachialis. Im proximalen Drittel vom Oberarm zieht er zwischen dem Caput longum und dem Caput mediale des M. triceps brachii lateral, wobei er auf dem M. brachialis zu liegen kommt.

Im Oberarmbereich zweigen Äste an die Strecker des Ellbogengelenks (M. triceps brachii, M. tensor fasciae antebrachii und M. anconaeus) ab. Fasern vom N. radialis erreichen auch den M. brachialis. Im distalen Drittel des Oberarms zieht er seitlich über den Humerus. An dieser Stelle kann er durch Gewalteinwirkung geschädigt werden. In diesem Bereich entlässt der N. radialis seinen Hautast (**N. cutaneus antebrachii lateralis** seu **Ramus superficialis**), der die Haut seitlich am Unterarm versorgt (Abb. 14-67).

Die Ursache der **Radialislähmung** kann an verschiedenen Stellen zu finden sein. Bei einem **Schleudertrauma** in Höhe von C₈, beispielsweise nach einem Verkehrsunfall, kann es zu einem Abriss der Wurzeln des N. radialis aus dem Rückenmark kommen. In die-


sem Fall sind für gewöhnlich auch andere Äste des Plexus brachialis betroffen, die Nerven können sich nicht mehr regenerieren.

Wird der N. radialis in Höhe seines Eintritts in den **M. triceps brachii** geschädigt, fällt die Streckbewegung des Ellbogengelenks, aber auch die des Karpalgelenks und der Zehengelenke aus. Der betroffene Patient kann das Ellbogengelenk nicht mehr belasten, das Tier bricht in diesem Gelenk zusammen und schleift die Vordergliedmaße nach.

Bei einer Verletzung des N. radialis in Höhe des **distalen Humerusdrittels** entfällt die Wirkung der Karpal- und der Zehenstrecker (M. extensor carpi radialis, M. extensor carpi ulnaris und M. abductor digiti I longus sowie M. extensor digitorum communis und M. extensor digitorum lateralis). Das Tier überkötet, es stützt sich auf die Dorsalfläche der Zehe.

Nervus medianus

Der N. medianus verläuft anfangs zusammen mit dem N. ulnaris medial am Oberarm (Abb. 14-64, 68 u. Tab. 14-5). In Höhe des Ellbogengelenks zieht er zwischen dem M. pronator teres und dem medialen Kollateralband, bei der Katze durch das Foramen supracondylare. Der N. medianus innerviert den M. flexor carpi radialis und



König / Liebich

[Anatomie der Haussäugetiere](#)

Lehrbuch und Farbatlas für Studium und Praxis + Vet-Anatomie online: die Bilddatenbank mit dem Plus

800 Seiten, geb.
erschienen 2011



bestellen

Mehr Homöopathie Bücher auf www.narayana-verlag.de