

Anke Henne

Blutegeltherapie bei Tieren

Leseprobe

[Blutegeltherapie bei Tieren](#)

von [Anke Henne](#)



<http://www.narayana-verlag.de/b7303>

Copyright:

Narayana Verlag GmbH
Blumenplatz 2
D-79400 Kandern
Tel. +49 7626 9749 700
Fax +49 7626 9749 709

Email info@narayana-verlag.de
<http://www.narayana-verlag.de>

In unserer [Online-Buchhandlung](#) werden alle deutschen
und englischen Homöopathie Bücher vorgestellt.

[Narayana Verlag](#) ist ein Verlag für Homöopathie Bücher. Wir publizieren Werke von hochkarätigen innovativen Autoren wie [Rosina Sonnenschmidt](#), [Rajan Sankaran](#), [George Vithoulkas](#), [Douglas M. Borland](#), [Jan Scholten](#), [Frans Kusse](#), [Massimo Mangialavori](#), [Kate Birch](#), [Vaikunthanath Das Kaviraj](#), [Sandra Perko](#), [Ulrich Welte](#), [Patricia Le Roux](#), [Samuel Hahnemann](#), [Mohinder Singh Jus](#), [Dinesh Chauhan](#).

[Narayana Verlag](#) veranstaltet [Homöopathie Seminare](#). Weltweit bekannte Referenten wie [Rosina Sonnenschmidt](#), [Massimo Mangialavori](#), [Jan Scholten](#), [Rajan Sankaran](#) und [Louis Klein](#) begeistern bis zu 300 Teilnehmer.

INHALT

Geleitwort	5
1. Blutegel oder Blutekel – Aller Anfang ist schwer!	9
2. Ein Therapeut aus der Urzeit in der modernen Heilkunde	13
Einsatz von der Antike bis ins 19. Jahrhundert	14
Einsatz im 19. Jahrhundert	15
Handelsgut Blutegel	16
Gesetzliche Grundlagen	16
3. Eigenschaften und Umgebungsbedingungen	17
Biologische Klassifizierung	18
Gestalt und Fortpflanzung	18
Lebensbedingungen	19
Blutmahlzeit und Verdauung	19
Inhaltsstoffe der Saliva	21
Hälterung	22
Gefäße	22
Vorbereitung	23
Pflege	24
Egel-Wirt-Interaktionen	25
Schmerzhaftigkeit für den Wirt	25
Ablösen des Blutegels	25
Nachblutung	25
Abheilen der Bisswunde	26
Entsorgung	26
4. Rechtliche Grundlagen des Blutegeleinsatzes in der Tiertherapie	27
5. Allgemeines Vorgehen	29
Vorbereitung des Patienten	30
Anamnese und Aufklärung	30
Vorbereitende Untersuchungen	31
Ausrüstung	32
Blutegel	32
Weiteres Material	34
Vorbereitung der Ansatzstelle	34
Haltung der Patienten	35
Anlegen des Blutegels	35
Gesteuerte Suche der Ansatzstelle	35
Selbstsuche der Ansatzstelle	36

INHALT

Behandlung im Winter	38
Behandlung im Sommer	38
Saugvorgang	39
Abfallen der Blutegel	40
Nachblutung und Wundversorgung	40
Weiterer Verlauf	41
Spontanverbesserung	41
Erstverschlimmerung	42
Wiederholungsbehandlungen	43
Hirudopunktur	43
Nachsorge	43
6. Nebenwirkungen	45
7. Indikationen	47
Indikationen in der Humanheilkunde	48
Indikationen in der Tierheilkunde	49
Speziestypische Indikationen	49
Allgemeine Indikationen	53
8. Kontraindikationen	57
9. Behandlungsvorschläge	61
Arthrose	62
Entstehung	63
Behandlungsansätze	63
Behandlungsvorschlag	64
Abszesse	65
Entstehung	65
Behandlungsansätze	65
Behandlungsvorschlag	66
Hämatom	66
Behandlungsansätze	66
Behandlungsvorschlag	67
Hufrehe des Pferdes	68
Anatomie des Hufes	68
Entstehung der Hufrehe	68
Behandlungsansätze	70
Behandlungsvorschlag akute Hufrehe	71
Behandlungsvorschlag chronische Hufrehe	73

INHALT

Gallen und Piephacken	75
Entstehung	75
Behandlungsansätze	76
Behandlungsvorschlag	76
Operationsnachsorge	77
Behandlungsansätze	77
Behandlungsvorschlag	77
Hufrollenentzündung (Podotrochlose)	78
Entstehung	78
Behandlungsansätze	78
Behandlungsvorschlag	79
Spondylose	80
Behandlungsansätze	80
Behandlungsvorschlag	80
Sehnen- und Sehnenscheidenentzündung	81
Entstehung	81
Behandlungsansätze	81
Behandlungsvorschlag	81
10. Wirtschaftlichkeit	83
11. Fallbeispiele	85
1. Arthrose	86
2. Leckabszess	86
3. Operationsnachsorge	87
4. Piephacke	87
5. Piephacke	88
6. Phlegmone, Tendovaginitis, Mauke	89
7. Spondylose	89
8. Hufrehe	90
9. Hufrehe	91
10. Hufrehe	93
11. Hornhautverletzung	94
12. Alte Narbe	95
13. Sommerkezem	96
14. Zahnfleischabszess	97
15. Operationsnachsorge	98

INHALT

16. Abszess	100
17. Dekubitus	102
18. Hämatom	104
19. Ekzem	105
12. Bezug	107
Bezugsquellen	107
Zuchtstätten in Deutschland	107
Kosten	107
Versandbehälter	107
Anhang	109
Information für den Tierhalter	110
Deutsche Gesellschaft zur Förderung der Therapien mit Hirudineen und ihres Artenschutzes (DGTHA)	110
Studienbogen zur Behandlung von Erkrankungen mit Blutegeln (Tiertherapie)	112
Deutsche Huforthopädengesellschaft e.V. (DHG e. V.)	115
Abbildungsverzeichnis	116
Literaturverzeichnis	117
Stichwortverzeichnis	118

7. INDIKATIONEN

Indikationen in der Tierheilkunde

Bei unseren Haustieren gibt es vielfältige Einsatzmöglichkeiten. Es können die gleichen Beschwerden wie beim Menschen be-

handelt werden, aber auch tierartspezifische Krankheiten werden erfolgreich geheilt.

Spezies-typische Indikationen

Tabelle 4: Spezielle Indikationen bei Tieren

Hunde	Katzen	Pferde, Nutztiere
Blutohr	Abszesse	Ataxien
Diskopathie (Dackellähme)	Bänderzerrung	Blutohr
Entzündungen der Gesäu- geleiste	Diskopathie	Euterentzündungen
Hüftgelenkdysplasie	Ekzeme	Gelenkgallen
Leckekzem	Entzündungen der Gesäu- geleiste	Hautveränderungen aller Art
Lumbago/Ischialgie	Gelenkdysplasie	Hufrehe/Klauenrehe
Nervenentzündungen	Gelenkentzündungen	Hufrollenentzündung
Ohrekzem	Hämatome	Kreuzbandverletzungen
schlechte Wundheilung	Ischialgie	Kreuzerschlag
postoperative Narbenbildung, besonders nach Kastration	Nervenentzündungen	Mauke
der Hündin	Ödeme	Nervenentzündungen
Spondylose	Operationsnachsorge	Nüsternwarzen
Tendinitis	Wundheilung	Rekonvaleszenz nach Chip- Operation
Tendovaginitis		Sattel- oder Gurtdruckstellen
		Schulterarthrose
		Tendinitis
		Tendovaginitis

9. BEHANDLUNGSVORSCHLÄGE

Spondylose

Arthrotische Erkrankungen an den Wirbelkörpern (Vertebra) und den Zwischenwirbelräumen (Intervertebralaräume) werden unter dem Begriff Spondylose zusammengefasst. Der Begriff beschreibt keine spezifische Ursache, sondern eher das Auftreten von Schmerzen durch degenerative Veränderungen. Diese können sein: Zacken, Erhebungen und knöcherne Zubildungen an den Rändern der Wirbelkörper und der Dornfortsätze, aber auch Verschiebungen, Vorfälle oder Rückbildungen der Bandscheiben. Die Veränderungen sind röntgenologisch darstellbar.

Die knöchernen Zubildungen (Exostosen) können im fortgeschrittenen Stadium die Wirbelkörper oder Dornfortsätze miteinander verbinden, sodass es an dieser Stelle zur Versteifung kommt. Die Entwicklung der Arthrose ist schmerzhaft und wird durch ataktische Bewegungsabläufe und/oder Steifheit im Gang oder beim Aufstehen erkennbar. Bewegung bessert die Symptome, das Tier läuft sich ein, feucht-kalte Witterung verschlimmert sie. Beim Pferd kommt ggf. auch eine Empfindlichkeit beim Satteln oder Aufsteigen als Hinweis hinzu. Schlechtere Beweglichkeit in der Biegung kann ebenfalls auf arthrotische Prozesse hinweisen.

Behandlungsansätze

Konservativ wird vorwiegend mit Schmerzmitteln und phasenweise mit Entzündungshemmern behandelt. Eine physiotherapeutische Begleitung ist immer sinnvoll. Es gibt viele gute Homöopathika, die symptombezogen oder konstitutionell eingesetzt werden. Auch die Phytotherapie kann hilfreich sein. Akupunktur und Laserbehandlungen werden

ebenso erfolgreich eingesetzt wie Magnetfeldbestrahlungen. Die Blutegelbehandlung ist vor allem für die rasche Schmerzreduktion von Vorteil. Bei fortgeschrittenen Verläufen kann sie auch die Verknöcherung beschleunigen, sodass das Tier zwar etwas Steifheit zurückbehält, aber schmerzfrei wird. In den meisten Fällen kann man die Spondylose nicht heilen, aber dem Tier in schlechten Phasen immer wieder mit den Blutegeln eine so starke Symptomerleichterung verschaffen, dass auf Schmerzmittel verzichtet werden kann. Das ist vor allem beim jüngeren Tier zu überlegen, da es sonst mit hoher Wahrscheinlichkeit im Laufe der Zeit so viele Medikamente benötigt, dass es auch die Nebenwirkungen zu spüren bekommt. Ich habe Hunde in Behandlung, die seit Jahren im Durchschnitt ein bis zwei Mal pro Jahr zwei bis vier Egel gesetzt bekommen und mit einer homöopathischen Konstitutionsbehandlung bzw. homöopathischen Komplexmitteln prima zurechtkommen.

Behandlungsvorschlag

- **Blutegel:** zwei bis vier Egel paravertebral im Bereich der stärksten Druckdolenz oder des röntgenologischen Befundes, ggf. Wiederholung nach fünf bis sieben Tagen. Evtl. noch eine bis zwei Wiederholungen, danach nur noch symptombezogene Wiederholungen ein- bis zweimal jährlich.
- **Homöopathische Einzelmittel:** Rhus toxicodendron, Symphytum, Hekla Lava, Harpagophytum etc.
- **Homöopathische Komplexmittel:** Ney Arthros[®], Ney Chondrin[®], Zeel[®], Traumel[®] S Tropfen etc.

8. Hufrehe

Peggy, 16-jährige Quarter-Horse-Stute mit Hufrehe, die schon seit vier Wochen in tierärztlicher Behandlung war. Der Tierarzt war im akuten Auftreten der Hufrehe hinzugezogen worden und hatte mit blutverdünnenden Medikamenten und Schmerzmitteln sowie mit Entzündungshemmern behandelt. Um einen Durchbruch des Hufbeins zu verhindern, waren beide Vorderhufe abwechselnd eingegipst worden. Die zuvor röntgenologisch festgestellte Hufbeinabsenkung veränderte sich jedoch unter dieser Behandlung nicht. Das Pferd hatte die Box in den letzten Tagen vor meiner Untersuchung nicht mehr verlassen können. Wenn es sich einmal hingelegt hatte, war es nur noch schwer zum Aufstehen zu bewegen.

Nach einer homöopathischen Vorbehandlung über zwei Tage zur Ausleitung und Krampflösung setzte ich Blutegel ein. Schon die erste Behandlung mit drei Egel am rechten Kronsaum brachte sichtbare Erleichterung. Bereits während des Saugprozesses

versuchte die Stute vorsichtig Gewicht auf dieses Bein zu nehmen und wagte nach der Behandlung erste vorsichtige Schritte. In der folgenden Woche behandelte ich täglich ein Bein, immer im Wechsel. Nach etwa einer Woche konnte das Pferd seinen Tag auf dem Paddock verbringen und bewegte sich im Schritt freiwillig. In der zweiten und dritten Woche wurde sie noch zwei Mal geegelt, jedes Bein einmal mit zwei Blutegeln. Die Besitzerin hielt sich genau an die strengen Haltungs- und Fütterungsregeln, und die Stute konnte noch vier fröhliche Koppeljahre ihr Leben genießen. Eine Röntgen-Nachuntersuchung zeigte, dass sich die Hufbeinabsenkung etwas gebessert hatte, aber nicht mehr vollständig zurückgebildet wurde. Das ist bei einem so fortgeschrittenen Verlauf auch kaum zu erwarten. Wichtig ist, dass sich das Hufbein nicht mehr weiter absenkte und wieder in seiner Aufhängung fixierte. Das konnte nur mit der wesentlichen Verbesserung der Zellernährung und der Druckentlastung mittels Wiederherstellung des venösen Abflusses durch die Wirkung der Blutegel erreicht werden.

11. FALLBEISPIELE

9. Hufrehe

Jannes, elfjähriger Shetty-Wallach, der seit drei Jahren unter wiederkehrenden Reheschüben litt. Im Sommer ging es ihm immer etwas besser, die Besitzer schöpften Hoffnung, dass ihre zahlreichen Maßnahmen nun endlich Erfolg zeigten, nur damit es in der kälteren Jahreszeit wieder schlimmer wurde. Zudem litt er auch noch an diversen Hufgeschwüren. Die Hufschmiedin gab ihr Bestes, um ihm mit fachmännischer Hufkorrektur zu helfen, kam alle 14 Tage, um die Hufe unbedingt in physiologischer Form zu halten. Die Fütterung war strengstens kontrolliert, die einschlägigen Mittel der Schulmedizin und der Homöopathie waren alles ausprobiert, Kräuterfütterung

hatte nicht geholfen, alle waren ratlos. Ich lernte das Pony liegend kennen, es war nicht mehr in der Lage aufzustehen. Vier Tage vor Weihnachten musste eine Entscheidung her, ob das Pferdchen nun eingeschläfert wird oder nicht.

Ich habe das Shetty im Liegen behandelt, aber schon während die Egel noch saßen, machte es erste Versuche aufzustehen. Zwei Tage später begrüßte es mich stehend und wehrte sich schon ganz ordentlich gegen die Behandlung. Da habe ich die Verbandstechnik erfunden (siehe Abbildung 27). Nach der nächsten Behandlung wieder am übernächsten Tag und einer begleitenden Stoffwechselbehandlung mit biomolekularen Homöopathika nahm er wieder aktiv



Abbildung 27: Pony während der Behandlung. Die Egel befinden sich unter den Verbänden an den Vorderbeinen.

11. FALLBEISPIELE

11. Hornhautverletzung

Benny, ein über 45-jähriger Kleinpferdewallach, wurde auf der Weide mit stark geschwollenem Auge angetroffen. Die Besitzer waren im Urlaub und die Pflegerin rief mich an. Sie befürchtete, dass dies nun das Todesurteil für das wirklich uralte Pferd sei, wollte aber die Entscheidung nicht ohne Rücksprache mit den Besitzern treffen. Die Ursache konnte ich zu diesem Zeitpunkt noch nicht feststellen, da das Auge völlig zugeschwollen war und ich nicht die Möglichkeit der Sedierung habe.

Um dem Wallach schnellstmöglich Erleichterung zu verschaffen, setzte ich je einen Egel an das Ober- und Unterlid. Zusätzlich erhielt er eine subkutane Injektion mit Traumeel® und Coenzyme compositum® von Heel. Schon direkt nach der Behandlung ließ sich das Auge so weit öffnen, dass ich eine Hornhautverletzung und eine Schnittwunde im Unterlid erkennen konnte. Ich war selbst sehr skeptisch, wie weit eine so schwere Verletzung bei einem Pferd dieses Alters noch abheilen kann. Erfreut rief mich die Pflegerin abends an und berichtete von weiterer Besserung.

Am nächsten Tag war ich wirklich überrascht, wie gut das Auge aussah, es war schön abgeschwollen, tränkte noch etwas und war

lichtempfindlich, aber kein Vergleich mehr zum Vortag. Ich gab noch einmal Traumeel®, von weiteren Blutegelbehandlungen konnte ich absehen.

Die Verletzung war bei Rückkehr der Besitzer nach einer Woche vollständig ausgeheilt und das Pferd hat noch ein Jahr glücklich und gesund gelebt, bevor es dann an Altersschwäche verstarb.

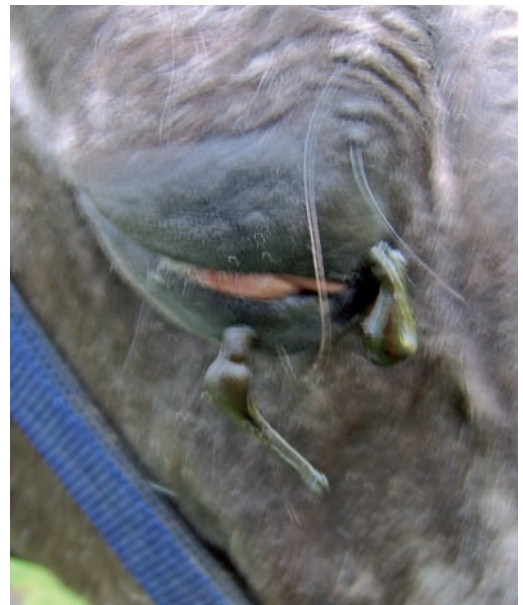


Abbildung 31: Hornhautverletzung mit starker Eiterung

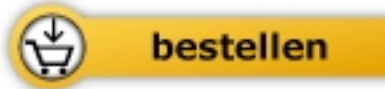

Anke Henne

[Blutegeltherapie bei Tieren](#)

Methodik, Indikationen und Fallbeispiele

120 Seiten, geb.
erschienen 2010



Mehr Homöopathie Bücher auf www.narayana-verlag.de