

# Andreas Maassen

## Checkliste Parietale Osteopathie

Leseprobe

[Checkliste Parietale Osteopathie](#)  
von [Andreas Maassen](#)



<http://www.narayana-verlag.de/b10817>

Das Kopieren der Leseproben ist nicht gestattet.

Narayana Verlag GmbH  
Blumenplatz 2  
D-79400 Kandern  
Tel. +49 7626 9749 700  
Fax +49 7626 9749 709  
Email [info@narayana-verlag.de](mailto:info@narayana-verlag.de)  
<http://www.narayana-verlag.de>

In unserer [Online-Buchhandlung](#) werden alle deutschen und englischen Homöopathie Bücher vorgestellt.



Zustand und damit für die Belastbarkeit der (peri)artikulären Gewebe des Kniegelenks: Der N. femoralis ist als gemischter Nerv ähnlich wie der N. obturatorius wichtig für den Zustand und die Funktion des Kniegelenks. Motorisch kann er über den M. quadriceps den Anpressdruck im femoropatellaren Gelenk erhöhen. Sensibel kann es bei Reizungen des Nervs in seinen Ursprungsegmenten oder in seinem Verlauf zu einem übertragenem Schmerz („referred pain“) in den Oberschenkel- oder Kniebereich hinein kommen. Vegetativ kann über die sympathischen Fasern die Vasomotorik in den artikulären und periartikulären Strukturen gestört werden.

Wenn man berücksichtigt, dass der Nerv neben seinen motorischen und sensiblen Fasern auch sympathische Informationen führt, dann baut sich hierüber eine interessante Kette zwischen den Organen des kleinen Beckens, den Ursprungssegmenten des N. obturatorius (L2–L4) und der sympathischen Versorgung des Kniegelenks auf.

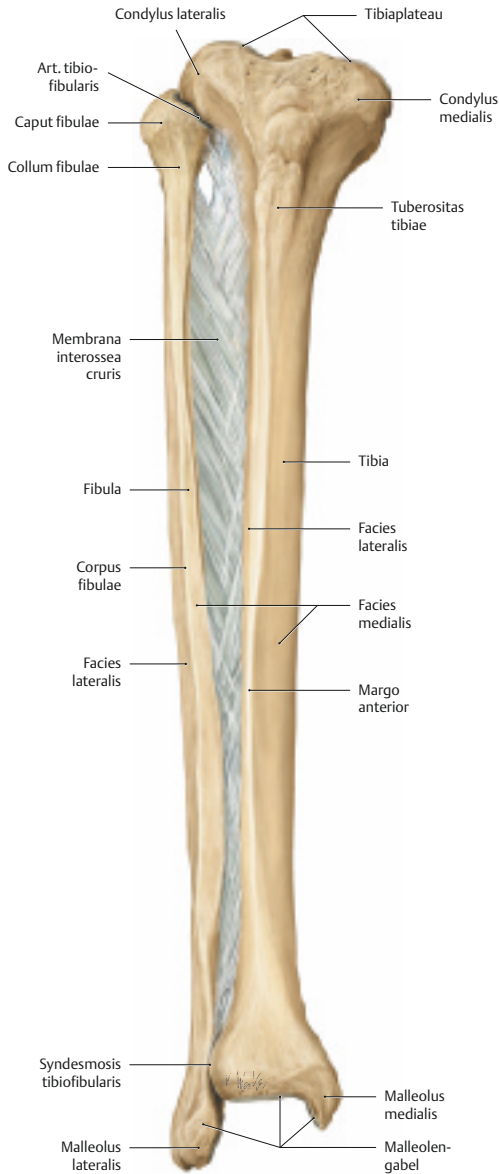
**INFO** Ein solcher Zusammenhang könnte eine mögliche Erklärung für die häufig (post)menopausal entstehende Gonarthrose mit dabei zu beobachtender Aufquellung des Gewebes im medialen Kniegelenksbereich darstellen.

### 3.3.3 Fibula

- keine tragende Funktion
- wichtig als Befestigungsstelle für Muskeln (v.a. absteigende Muskeln zum Fuß)
- beteiligt an der Bildung des OSG (dies könnte bei Traumata oder Dysfunktionen in diesem Gelenk zu eventuellen Störungen in der Mechanik der Fibula führen)

#### ■ Gelenke

- Art. tibiofibularis proximalis (**Abb. 3.56**):
  - Amphiarthrose: kleine Bewegungsamplituden
  - kapselverdickende Ligamente: Lig. capitis fibulae anterius und posterius
  - in 20% der Fälle über den Recessus subpopliteus in Kontakt mit der Kniegelenkshöhle
- Art. tibiofibularis distalis:
  - „Syndesmose“: bandhafte Verbindung
  - Syndesmosenbänder: Lig. tibiofibulares anterius und posterius
- Membrana interossea cruris:
  - straffes Bindegewebe
  - Ursprungsfläche für Muskeln



**Abb. 3.56** Tibia, Fibula und Membrana interossea cruris eines rechten Unterschenkels (Ansicht von vorn) (aus Prometheus).

- besitzt Öffnungen als Durchtrittsstellen für Gefäße (proximal für den Durchtritt der A. tibialis anterior, distal für den Durchtritt des R. perforans aus der A. fibularis)

### ■ *Kinematik*

Die Bewegungen der Fibula sind gekoppelt an Bewegungen im OSG [41]. So bewegt sich:

- bei Dorsalextension:
  - der distale Anteil der Fibula (Außenknöchel) nach lateral
  - die gesamte Fibula nach oben und dreht sich nach innen
- bei Plantarflexion:
  - der distale Anteil der Fibula nach medial
  - die gesamte Fibula nach unten und dreht sich nach außen

Bei lateralen Bewegungen der Fibula sind Amplituden von 1 – 1,5 mm und in anterior-posteriorer Richtung von 0,6 – 1,5 mm beschrieben [42].

### ■ *Muskulatur*

- M. tibialis anterior:
  - Ursprung: Membrana interossea, Facies lateralis tibiae (obere  $\frac{2}{3}$ , Fascia cruris superior (oberster Teil)
  - Ansatz: Os cuneiforme mediale, Os metatarsale I (mediale/plantare Fläche)
  - Funktion: Dorsalextension OSG, Inversion USG
  - Innervation: N. fibularis profundus (L4, L5)
- M. extensor digitorum longus:
  - Ursprung: Membrana interossea, Condylus lateralis tibiae, Caput fibulae, Margo anterior fibulae
  - Ansatz: Dorsalaponeurosen (über 4 Teilsehnen) und Basen der Phalanges distales der 2. – 5. Zehe
  - Funktion: Dorsalextension OSG, Eversion USG, Extension der Grund-/Mittel- und Endgelenke der 2. – 4. Zehe
  - Innervation: N. fibularis profundus (L4 – S1)
- M. extensor hallucis longus:
  - Ursprung: Membrana interossea, Facies medialis fibulae (mittleres  $\frac{1}{3}$ )
  - Ansatz: Dorsalaponeurose der Großzehe und Basis seiner Endphalanx
  - Funktion: Dorsalextension OSG, Inversion/Eversion USG (je nach Ausgangsstellung), Extension des Grund- und Endgelenks der Großzehe
  - Innervation: N. fibularis profundus (L5 – S1)

- **M. fibularis (peroneus) longus und brevis:**
  - Ursprung: Facies lateralis fibulae, Caput fibulae (longus)
  - Ansatz: Os cuneiforme mediale/Basis Os metatarsale I (longus), Tuberositas ossis metatarsalis V (brevis)
  - Funktion: Plantarflexion OSG, Eversion USG
  - Innervation: N. fibularis profundus (L5 – S1)
- **M. tibialis posterior:**
  - Ursprung: Membrana interossea und angrenzende Bereiche der beiden Unterschenkelknochen
  - Ansatz: Tuberositas ossis navicularis, Ossa cuneiformia mediale und intermedium, laterale Basen Ossa metatarsalia II – IV
  - Funktion: Plantarflexion OSG, Inversion USG
  - Innervation: N. tibialis (L4 – S1)
- **M. flexor digitorum longus:**
  - Ursprung: Facies posterior (mittleres  $\frac{1}{3}$ ) der Tibia
  - Ansatz: Basis Endphalangen II – V
  - Funktion: Plantarflexion OSG, Inversion USG, Plantarflexion der Grund-, Mittel- und Endgelenke der Zehen II – V
  - Innervation: N. tibialis (L5 – S2)
- **M. flexor hallucis longus:**
  - Ursprung: Facies posterior (distale  $\frac{2}{3}$ ) der Fibula und angrenzende Membrana interossea
  - Ansatz: Basis Endphalanx I
  - Funktion: Plantarflexion OSG, Inversion USG, Plantarflexion des Grund- und Endgelenks der Großzehe
  - Innervation: N. tibialis (L5 – S2)

### ■ Mögliche Folgen parietaler Dysfunktionen

Bei Dysfunktionen der Fibula ist es denkbar, dass es zu veränderten Spannungen der Fasern der Membrana interossea kommen könnte. Die durch diese Fasern ziehenden Gefäßstrukturen könnten dann u. U. eingeengt werden, was zu einer schlechteren Versorgung der Gewebe im Zielgebiet der Strömungsbahn führen und im Falle von posttraumatischen Zuständen nach z. B. einem Supinationstrauma die Heilung beeinträchtigen könnte.

Eine Beeinträchtigung der venösen Drainage des Unterschenkels und des Fußes könnte dadurch entstehen, dass sich die Bewegungen der Fibula auf den Unterschenkel und die Faszien übertragen und einen Bewegungsfaktor darstellen, der – einer Pumpe gleich – die Drainage des distalen Bereichs des Beins unterstützt oder im Falle einer Dysfunktion hemmt.



Andreas Maassen

[Checkliste Parietale Osteopathie](#)

490 Seiten, geb.  
erschienen 2011



**bestellen**

Mehr Homöopathie Bücher auf [www.narayana-verlag.de](http://www.narayana-verlag.de)