


# Heping Yuan

## Chinesische Zungendiagnostik

Leseprobe

[Chinesische Zungendiagnostik](#)

von [Heping Yuan](#)



<http://www.narayana-verlag.de/b7061>

Das Kopieren der Leseproben ist nicht gestattet.

Narayana Verlag GmbH  
Blumenplatz 2  
D-79400 Kandern  
Tel. +49 7626 9749 700  
Fax +49 7626 9749 709  
Email [info@narayana-verlag.de](mailto:info@narayana-verlag.de)  
<http://www.narayana-verlag.de>

In unserer [Online-Buchhandlung](#) werden alle deutschen  
und englischen Homöopathie Bücher vorgestellt.



## KAPITEL

# 4 Praktische Aspekte der Zungendiagnostik

### 4.1 Topographische Lage - Beziehung zwischen Zunge und Organen

Jedes Organ hat einen eigenen Bereich auf der Zungenoberfläche und auf dem Zungenkörper (>• Abb. 4.1):

- Der Bereich Herz und Lunge liegt in der Zungenspitze.
- Der Bereich Magen und Milz ist im mittleren Bereich der Zunge lokalisiert.
- Der Bereich Niere und Blase liegt an der Zungenwurzel.
- Der Bereich Leber und Galle ist am Zungenrand repräsentiert.

### 4.2 Praktisches Vorgehen

Zunächst wird der Patient gebeten, die Zunge langsam ohne Verkrampfung soweit wie möglich aus dem Mund herauszustrecken. Die Zungenspitze soll dabei etwas nach unten geneigt sein. Für die Inspektion der Zunge ist Tageslicht optimal. Wenn kein Tageslicht

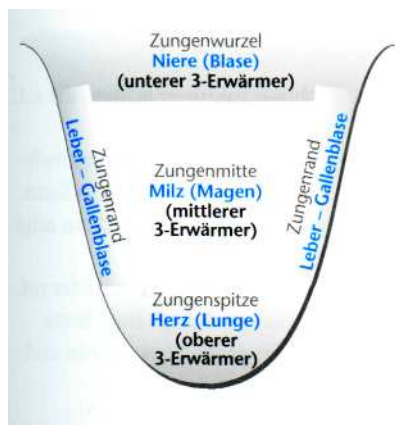


Abb. 4.1 Zunge mit den Arealen

zur Verfügung steht, sollte möglichst eine Lampe mit einer Glühbirne verwendet werden, die dem Tageslicht am nächsten kommt.

Anschließend schauen wir uns den Zungenbelag an, prüfen seine Farbe und betrachten die Stärke des Belags (Ist er dick oder dünn?). Schließlich sehen wir uns den Zungenbelag sorgfältig von der Zungenspitze über die Zungenmitte und die Zungenränder bis hin zur Zungenwurzel an. Gleichzeitig achten wir auf die Feuchtigkeit des Zungenbelags (Ist er nass oder trocken?).

Nach der Inspektion des Zungenbelags befassen wir uns mit der Qualität der Zunge. Dabei geht es vor allem um die Begutachtung der Zungenfarbe, wie z.B. hell, blass, rot, tiefrot, purpurn oder blau. Darüber hinaus ist es wichtig, ob rote Punkte, blaue Flecken oder kleine Geschwüre festzustellen sind. Um bei einer dicht und dick belegten Zunge die richtige Zungenfarbe erkennen zu können, ist es ratsam, den Zungenbelag z.B. mit Hilfe eines Wattestäbchens zu entfernen.

Dann achten wir auf Form und Größe der Zunge. Ist sie dünn oder dick? Lang oder kurz?

Abschließend begutachten wir die Beweglichkeit der Zunge. Wenn z.B. die Zunge zittert oder unruhig ist, dann wissen wir, dass der Patient an Leber-Yin-Mangel leidet und bei bestehender Hypertonie Anzeichen eines künftigen Apoplex vorliegen.

Besteht z.B. der Verdacht auf eine Leber- oder Herz-Krankheit oder Durchblutungsstörung, dann betrachten wir die beiden Venen auf der Unterseite der Zunge: präsentieren sie sich dick oder dünn, dunkel oder hell, krampfaderähnlich, kurz oder lang? Sind z.B. die beiden Venen dick geschwollen und haben eine dunkle Farbe, gibt uns das Hinweise auf eine Angina pectoris, eine chronische Koronarerkrankung oder eine Leberzirrhose (zur Inspektion der Zungenunterseite siehe Kapitel 8).

### 4.3 Welche Faktoren beeinflussen die Zungendiagnose?

Bei der Inspektion der Zunge müssen wir auf einige wichtige Faktoren achten, die u.U. unsere Diagnose verfälschen können.

- Es ist sinnvoll, die Inspektion ca. 2 Stunden nach der Nahrungsaufnahme vorzunehmen, weil sich der Zungenbelag durch das Kauen von dick zu dünn verändern kann.
- Je mehr ein Patient trinkt, umso feuchter ist die Zunge. Trinkt er weniger, dann zeigt sich ein trockenerer Zungenbelag.
- Nimmt der Patient heiße und scharfe Nahrung zu sich, ist die Zungenfarbe tiefer rot.
- Auch einzelne Nahrungsmittel verändern die Farbe des Zungenbelags: Rote Beete (rot), Karotten (gelb), Orangen (gelb), Bananen (schmierig-weiß), Spinat (grün und schmierig).

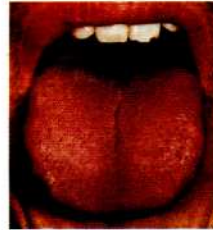- Arzneimittel können die Zungenfarbe ebenfalls verändern: Vitamin-B, Kräutertee (>- Abb. 7.98), Crataegus-Präparate.
- Auch Getränke, wie z.B. Milch, Coca Cola, Limonaden und Orangensaft, beeinflussen die Zungenfarbe.
- Nehmen die Patienten über längere Zeit Tee, Kaffee oder Nikotin zu sich, wird der Zungenbelag braun und trocken.

## KAPITEL

# 10

## Welcher Zungenbefund trifft auf Sie bzw. Ihren Patienten zu?

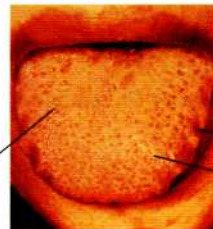
### Normal



### Qi-Mangel (Insuffizienz)

- kalte Hände und Füße
- Appetitmangel
- Kurzatmigkeit
- allgemeine körperliche und psychische Schwäche
- Anämie
- Hypotonie

weißer  
dicker  
Belag



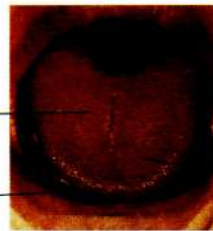Zahneindrücke  
rote Pünktchen

### Hitze

- Wärmegefühl bis Fieber
- Durst
- Husten, Erkältung
- leichte Obstipation

gelber  
Belag

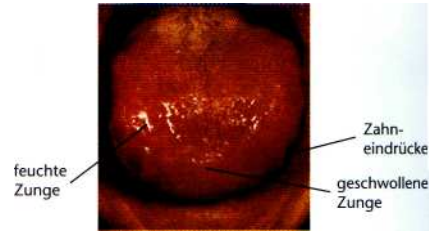
rote  
Zungen-  
spitze



rote  
Pünktchen

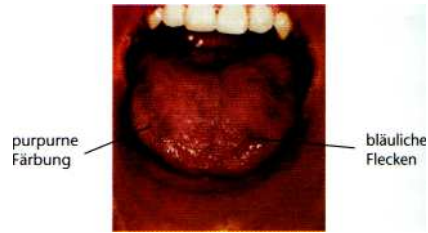
**Nässe-Retention**

- Schwindel
- Übelkeit
- Schleimblockade
- Brustbeklemmung
- Schmerzgefühl in Kopf und Körper
- Völlegefühl im Magen
- Ödeme



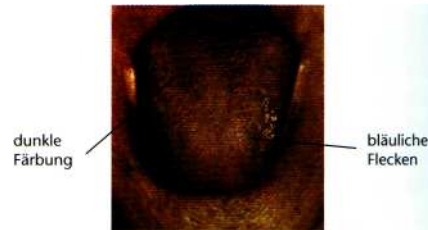
**Blut-Stase (Blut-Stauung)**

- kalte Hände und Füße
- Krampfadern, Durchblutungsstörungen, koronare Herzerkrankung
- Migräne
- Brustschmerzen
- Menstruationsstörungen
- Alkoholvergiftung
- Oberbauchschmerzen (Leber-Stau)
- Depression



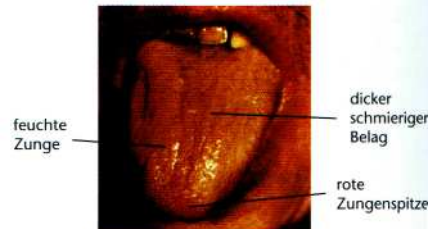**Qi-Stagnation und Blut-Stase**

- Oberbauchschmerzen
- Appetitlosigkeit (Leber-Qi-Stagnation)
- Verdauungsstörungen
- Alkoholvergiftung
- negativer Stress, Reizbarkeit, Nervosität
- Menstruationsstörungen und -schmerzen



**Nässe-Hitze**

- Ekzeme, Juckreiz
- Cholelithiasis, Cholezystitis
- Prostatitis
- Darmentzündung
- Zystitis
- Erkältungen, grippale Infekte im Sommer

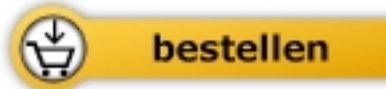



Heping Yuan

[Chinesische Zungendiagnostik](#)  
mit Zugang zum Elsevier-Portal

200 Seiten, geb.  
erschienen 2009



Mehr Homöopathie Bücher auf [www.narayana-verlag.de](http://www.narayana-verlag.de)