

Tichy / Tichy

Das große Praxisbuch der Schüßlertherapie

Leseprobe

[Das große Praxisbuch der Schüßlertherapie](#)

von [Tichy / Tichy](#)



<http://www.narayana-verlag.de/b9820>

Das Kopieren der Leseproben ist nicht gestattet.

Narayana Verlag GmbH
Blumenplatz 2
D-79400 Kandern
Tel. +49 7626 9749 700
Fax +49 7626 9749 709
Email info@narayana-verlag.de
<http://www.narayana-verlag.de>

In unserer [Online-Buchhandlung](#) werden alle deutschen und englischen Homöopathie Bücher vorgestellt.



6.2 Absonderungen und Ausflüsse

Calcium fluoratum Nr. 1

Absonderungen

trocknen schnell zu festhaftenden, harten, sich zusammenziehenden Krusten ein.

Auswurf

- Ätzendes Brennen, Bellhusten,
- Kügelchen (wie Hirse) mit kastanienartigem Geschmack,
- wie gekochte Stärke, gelblich (fester als bei **Natr. chlor.** Nr. 8); geschwächtes Vermögen, den Auswurf herauszubefördern (**Calcium fluoratum** erhöht und stärkt die Kontraktion, den Tonus der feinen Muskeln und der elastischen Fasern des Lungen- und Luftröhrengewebes),
- Schweißausbruch bei geringer körperlicher Belastung (besonders am Hals und Kopf), Schweiß hat üblen Geruch.

Calcium phosphoricum Nr. 2

Absonderungen

- Absonderungen der Oberhaut vertrocknen zu weißen Krusten,
- Ausschwitzungen der Schleimhäute sind eiweißhaltige, leicht milchige, glasige Absonderungen (sind an ihrem flockigen Gefüge zu erkennen), rohem Eiweiß ähnlich.
- Die Schleimhaut wird zerlegt in **Calcium phosphoricum** und Eiweiß!

Ferrum phosphoricum Nr. 3

Absonderungen

Blutstreifiger Auswurf, frische, starke Blutungen; starke Regelblutung.

Schweiß: Nachtschweiß von Schwachen und Blutarmen.

Kalium chloratum Nr. 4

Absonderungen

- Weiß bis hellgrau (nicht schleimig oder fadenziehend) dick und zäh, gallertartig (Speichel, Schleim; Stockschnupfen)

- Trocknen solche Absonderungen ein, sind sie mehlig oder bilden kleine, weißgraue Schuppen,
- wird Faserstoff *unter der Haut* abgelagert: Grieß, Grützbeutel, Gerstenkorn, Xanthelasma,
- befindet sich *Faserstoff* vermehrt im *Blut*, wird es *dick, klumpig, schwärzlich* (**Achtung: Blutverdickung → Thrombosegefahr!**).
- Alle Schwellungen enthalten Faserstoff: Bindegewebe (z. B. bei Verletzung), Drüsen (z. B. Leber, Kropf etc.).
- **Harn:** Absonderung von dickem, weißem Schleim im Urin; dicke, leimartige Absonderung, die am Boden des Uringefäßes haften bleibt. Niederschlag von Urinsäure; weißer, schmutzig-gelber Bodensatz; Eiweiß.

Kalium phosphoricum Nr. 5

Absonderungen

- Schmierig, aashaft-stinkend, ätzend, faulig,
- dickschleimig; gelb, bräunlich, senffarben.

Schweiß: stinkend und übel riechend (z. B. in den Achselhöhlen).

Kalium sulfuricum Nr. 6

Absonderungen

Gelb-eitrig bis grünlich mild, stinkend.

Oberhaut: gelblich-bräunlich, schleimig, schuppig.

Magnesium phosphoricum Nr. 7

Absonderungen

Keine erwähnenswerten Absonderungen bekannt

Natrium chloratum Nr. 8

Absonderungen

- Hellwässrig, glasig (wie gekochtes Kartoffelmehl aussehend),
- scharf, salzig, ätzend; brennend und wundmachend,
- auf der Haut eingetrocknet, bilden sich trockene, weiße Schüppchen.

Schweiß: leichtes Schwitzen, Wallungen mit Schwitzen; Handschweiß.

Natrium phosphoricum Nr. 9

Absonderungen

- Gelbrahmige Absonderung aus den Augen; gelbrahmiger Ausfluss,
- fette Ausschwitzungen; Eiterungen, Ausschläge, Krusten.

Schweiß: sauer.

Auswurf: dick-gelb, honiggelb, eitrig.

Natrium sulfuricum Nr. 10

Absonderungen

Sämtliche Absonderungen sind gelblich bis gelb-grün oder gelb-wässrig.

Speichelfluss: sehr dünn und reichlich nach den Mahlzeiten; zäher bitterer Schleim im Mund.

Auswurf: reichlich, dick, zäh, klebrig, eiweißartig, bitter schmeckend; grünlich, grüngelb, schleimig, schleimig-eitrig.

Silicea Nr. 11

Absonderungen

Eitrig; blutig-eitrig, dünn, wässrig, ätzend, scharf, übel riechend.

Auswurf: reichlich, übel riechend; gelblich-grüner Eiter oder zäher, milchiger, beißender Schleim; blasses, schaumiges Blut.

Calcium sulfuricum Nr. 12

Absonderungen

Dicker, gelber Eiter und gelbliche, grünliche Krusten,

weiß-gelb-grünlich, dick, eitrig, blutig, stinkend, wundmachend, borkig.

Ausschläge: klebrig, schorfbildend.

6.2.1 Die Zungendiagnose (-analyse)

Die Zungendiagnose (-analyse) orientiert sich an Zustand, Erscheinungsbild und pathologischen Veränderungen der Zunge, Mundhöhle sowie an Sekretionsvorgängen innerhalb dieses Bereiches.

Diese Erscheinungen spielen sich praktisch bereits im Körperinneren ab und sind allein deshalb schon hauptsächlich dem Arzt zur Feststellung vorbehalten.

Tab. 1.4 Mineralsalze und Zungenbildanalyse.

	Zunge	Belag	Speichel und Geschmack
1.	Chronisch geschwollen, lehmfarbig, rissig, borkig, trocken	Bräunlich	Trockenheit in Mund und Hals (zusätzl. Natr. chlor. Nr. 8), bitterer Geschmack am Morgen, vermindertes Geschmackempfinden
2.	Brennend, wund	Pelzig, weiß	Geschmack schal, bitter oder süßlich (ekelerregend)
3.	Oberfläche rein, brennt, ziegelbis dunkelrot, geschwollen, glatt	-	Fad, pappig, nach faulen Eiern
4.	Sieht glänzend, nach hinten verstärkt weißlich aus	Weiß bis grau, weißgrau, teigig (an der Zungenwurzel); weiße bis grauweiße nicht schleimige Schicht (= Magen!), zum Teil auch dick, fadenziehend	Fadenziehender Speichel (greift besonders die Zähne an → Karies!)

Tab. 1.4 Mineralsalze und Zungenbildanalyse (Fortsetzung).

	Zunge	Belag	Speichel und Geschmack
5.	Dunkles Gelb, wirkt wie mit flüssigem Senf bestrichen	Wie flüssiger Senf, Landkartenzunge	Fauliger Geschmack, auffallend unangenehmer Mundgeruch
6.	Zungenrand und -spitze gerötet	Gelb-schleimig	Schal, Geschmacksverlust
7.	Empfindliche Zungenoberfläche	Rein und trocken; gelbglänzend (sieht aus wie frisch gefirnist)	Speichel: dünn, klar, süßlicher Geschmack Geschmack: süßlich, schlechter Geschmack im Mund (besonders morgens)
8.	<ul style="list-style-type: none"> • Lippen geschwollen; am Rand klein-blasiger Speichel • Haargefühl auf der Oberfläche; auch reine, feuchte oder trockene Zunge • Zungenbrennen, besonders an der Zungenspitze schmerzende, brennende Bläschen • Geschwüre auf der Zunge 	<ul style="list-style-type: none"> • Mundtrockenheit oder starker Speichelfluss; feuchte Aussprache • übler Mundgeruch; räuspert ständig klaren Schleim • Entzündung der Mundschleimhaut und des Zäpfchens 	Salzig, Geschmacksverlust (Übersäuerung durch zuviel Kaffee, Fleisch, Wein ...)
9.	<ul style="list-style-type: none"> • Gefühl eines Haares auf der Zunge (Leber-Gallen-Probleme) • brennende, stechende Bläschen an der Zungenspitze • Schleimhaut der Mundhöhle katarrhalisch entzündet mit gold-gelbem Exsudat • Der Gaumen scheint erweicht mit einem rahmartigen Belag bedeckt. • Aphthen und Soor (Mundschwämmchen), wenn gelb 	<ul style="list-style-type: none"> • Dick, grau-weiß oder goldgelb/feucht belegte Zunge; rahmartig, schmutzig • gelber Belag auf dem hinteren Teil der Zunge, erstreckt sich wie eine Linie in Richtung von der Basis (Wurzel) in Richtung der Spitze; wenn die Leber stärker beteiligt ist, wird die Basis braun: Natr. sulf. Nr. 10 	Geschmack: sauer, bitter, metallisch
10.	Schwammig (Zahneindrücke sichtbar!)	Bräunlich, grau-grünlich, schmutzig weiß, gelb, braun, grau	Speichel: sehr dünn und reichlich nach den Mahlzeiten, zäher bitterer Schleim im Mund Geschmack: bitter, pfeffrig (gallig); Geschmacksverlust
11.	Haargefühl auf der Zunge oder Spitze; brennende Zungenspitze, Mundfäule (zusätzlich Natr. chlor. Nr. 8); Zungenkrebs	Bräunlich, schleimig, eitrig, gelb, dick, morgens rahmartig belegt, fettig	Übel; schmeckt nach Blut oder Seifenwasser; Geschmacksverlust
12.	Blasenbildung auf Zunge und Lippe, Wundheitsgefühl	Hinten an der Wurzel belegt mit einer Schicht, die wie abschabbarer, halbtrockener Lehm aussieht	

6.3 Die Antlitzdiagnose (-analyse)

Die Antlitzanalyse ist ein uraltes medizinisches Grundwissen, das sich über Jahrtausende entwickelt hat. Sie war von Beginn an ein tragender Pfeiler der Medizin und für unzählige Generationen von Heilern eine Selbstverständlichkeit.

Was sich im Inneren unseres Körpers abspielt, zeigt sich auch außen auf der Haut und hier vor allem im Gesicht:

- Falten,
- Farben,
- Hautstruktur und Beschaffenheit

verleihen jedem Menschen sein unverkennbares, teils ererbtes oder im Lauf seines Lebens erworbenes Profil.

Hippokrates (460–377 v. Chr.), der größte Arzt der Geschichte, und Paracelsus (1493–1541) haben die Krankheiten vor allem aus den Gesichtern ihrer Klienten abgelesen und nach Goethes Faust könnte man zitieren: „Nichts ist drinnen, nichts ist draußen, denn was innen, das ist außen.“

Dr. Schüßler selbst hatte noch die Überlegung geäußert, dass auch „nach der Beschaffenheit des Antlitzes eine Mittelbestimmung möglich sei“, beschränkte sich dabei aber auf einige wenige Gleichnisse. Auch den Wert der Antlitzanalytik schätzte er eher gering ein.

Dr. Kurt Hickethier, in den USA promovierter Arzt naturgemäßer Heilweisen, griff diese Anregung auf, erforschte die Gesetzmäßigkeiten, nach denen sich Mineralstoffmängel im Gesicht zeigen und wurde somit der eigentliche Begründer dieser Methode.

Im Jahre 1923 erwähnte die Zeitschrift „Neue Wissenschaft“ erstmals die Antlitzanalytik als Schlüssel zur erfolgreichen Anwendung der Biochemie.

Dr. Hickethier selbst weist allerdings darauf hin, dass deren alleinige Anwendung keine hundertprozentige Sicherheit verspricht und dass „die Auswahl der Lebenssalze nach ihren charakteristischen Merkmalen erfolgen soll, [...] aber den Ausschlag bei der Mittelwahl gibt immer die Antlitzdiagnostik!“

Der Antlitzanalytiker/-diagnostiker erkennt sofort aus dem Gesicht das Wesen der Gesundheitsstörung, den Mineralstoffmangel und sieht gleichzeitig, welche Lebenssalze fehlen. Er braucht keine technischen Hilfsmittel, sondern ein gut ausgeprägtes Gespür und viel Erfahrung. Auch Hippokrates sagte: „Es gibt keine Sicherheit in unserer Kunst, als die Empfindung.“

In jedem Gesicht steht das Rezept geschrieben, das wir nur abzulesen brauchen:

Bei aufmerksamer Betrachtung des Gesichtes können schon geringe Mängel anhand des Zustandes der Gesichtshaut festgestellt werden.

Dr. Hickethier entdeckte, wie sich jeder einzelne Mineralsalz-mangel erkennen lässt und stellte fest:

„Mineralsalzmängel – das sind Lebenssalzmängel – werden im Antlitz abgelesen. Der Wert der Antlitzdiagnostik liegt in ihrer Treffsicherheit!“

Klinisch gesunde, aber bereits geschwächte Organe oder Körperflüssigkeiten verursachen sog. „Mangelzeichen“ und können somit im Antlitz und/oder auf der Zunge abgelesen und sofort entschlüsselt werden.

Meist sind lange, bevor die ersten Symptome auftreten, die gesundheitsgefährdenden Mineralsalzmängel vorher im Gesicht erkennbar.

Der akut oder chronisch gestörte Organismus bezeichnet also seine Genesungsmittel selbst!

Man sollte sich nicht einfach darauf beschränken, die Mangelzustände zu beheben, sondern von vornherein versuchen, durch rechtzeitige Einnahme der richtigen Lebenssalze *vorzubeugen*.

Daher sollte das Antlitz laufend kontrolliert werden, um eine vollständige und dauerhafte Regenerierung und Pflege der Gesundheit sicherzustellen. Auch Kinder sollten stets überwacht und mit vorbeugenden Mineralsalzgaben bedacht werden.

Gesundheitliche Störungen lassen sich dadurch schon vor deren Zustandekommen verhindern, meist wird auch das Lernvermögen verbessert!

Während der Anwendung biochemischer Mineralstoffe lässt sich oftmals ein häufiger Wechsel der antlitzanalytischen Erscheinungsmerkmale feststellen.

Bei *akuten fieberhaften Gesundheitsstörungen* kann der Antlitzanalytiker den oft notwendigen Wechsel von einem Funktionsmittel zum anderen augenblicklich, d.h. ohne weitere Zeitverschwendung, feststellen und darauf richtig reagieren.

Gesundheitsstörungen hitziger Art fordern bis zu ihrem Höhepunkt meistens nur *ein* Lebenssalz (**Ferrum phosphoricum Nr. 3**), aber sobald sie abflauen, werden laut Antlitz noch weitere gebraucht (zum raschen Abbau der Entzündungsgifte und zum baldigen Wiederaufbau z. B. 2, 5, 6, 7, 8, 10, 11).

Maßgebend für die **Dauer** der Behandlung sind *nicht die Syndrome* (eine Gruppe von gleichzeitig auftretenden Erscheinungsbildern, Symptomgruppe), sondern immer die **Antlitzanalyse**. Wenn man mit ihrer Hilfe arbeitet, gibt es auch keine Salze, die nicht zusammenpassen.

„Sobald sich die antlitzanalytischen Anzeichen der Stärke nach verschoben, muss auch die Einnahmeempfehlung geändert werden.“

Dr. Schüßler

6.3.1 Die Mangelstärke

Die Antlitzanalyse kennt eine Bewertungsskala von 1 bis 10:

Die Stärke der Mangelzeichen im Gesicht wurde in Kombination der Worte „Mangelzeichen“ und „Stärke“ als „*Mangelstärke*“ bezeichnet und in 10 Stufen eingeteilt (siehe unten). Die Beurteilung der verschiedenen Grade von schwach (kaum sichtbar) bis außergewöhnlich stark erfordert allerdings bereits einige Erfahrung.

1–2 schwach
3–4 mittel

5–6 stark
7–8 sehr stark
9–10 außergewöhnlich stark

Bei einer Mangelstärke von **4** (mittel) können, ab **5** (stark) **müssen** die biochemischen Salze gegeben werden!

Dr. Hickethiers großes Anliegen war:

„... daß die Antlitzdiagnose Allgemeingut werde zum Wohle unzähliger Menschen. [...] Das Gesicht ist der Spiegel der Seele, des Blutes und der einzelnen Organe. Das Gesicht spiegelt alles wider, sowohl den Charakter, die Eigenschaften und Fähigkeiten, als auch die gesundheitliche Beschaffenheit. Es würde sich lohnen, wenn jeder sich mit der Antlitzdiagnostik befasste, um wenigstens einen Einblick zu gewinnen. Wer Geschmack daran hat, mag sich weiter hineinvertiefen, diesbezüglich Vorträge und Unterweisungen besuchen. Die Lebenssalze bringen keinen Schaden mit sich. Gefahr liegt nur im Verzuge! Und die Verzögerung rechtzeitiger, durchgreifender Hilfe kann auch der Anfänger vermeiden helfen, indem er darauf aufmerksam macht, dass es ratsam ist, eine genaue Antlitzdiagnose stellen zu lassen. Je mehr Anfänger vorhanden sind, desto mehr sattelfeste Antlitzdiagnostiker werden mit der Zeit hieraus erwachsen zum Segen aller.“

Dr. Kurt Hickethier

In jedes Menschen Gesichte
steht seine Geschichte;
sein Hassen, sein Lieben,
ganz deutlich geschrieben.
Sein innerstes Wesen –
es tritt hier ans Licht,
fast jeder kann's lesen,
versteh'n aber nicht!¹³

6.3.2 Mangelzeichen in der Antlitzdiagnostik

Analyse-Tabellen zum Festhalten von antlitzdiagnostischen Merkmalen und Verabreichungs- oder Dosierungsempfehlungen fin-

¹³ Klaus Tichy nach einer Vorlage von Fr. v. Bodenstedt.

den Sie im Anhang III „Tabellen und Übersichten“ S. 263 ff.

Wenn Sie antlitzdiagnostische Merkmale erkennen wollen, sind Tageslicht (oder tageslichtähnliche Verhältnisse) und die Entfernung aller eventuell aufgetragenen Salben,

Schminken etc., eine unbedingte Voraussetzung.

Hier sollen – im wahrsten Sinne des Wortes – „*ungeschminkte Tatsachen*“ ans Licht gebracht werden.¹⁴

¹⁴ Einige Quellen (siehe Literatur) zu den Details der Antlitzanalyse: Burgersteins *Handbuch Nährstoffe*; Feichtinger T, Niedan-Feichtinger S: *Antlitzanalyse in der Biochemie nach Dr. Schüßler*; Helmke Hausen M: *Lebensquelle Schüßlersalze*; Keller G u. a.: *12 Salze, 12 Typen*; sowie Informationen der Gesellschaft für Biochemie nach Dr. Schüßler und Antlitzanalyse (GBA).

Calcium fluoratum Nr. 1

Fluorcalcium, Fluorapat

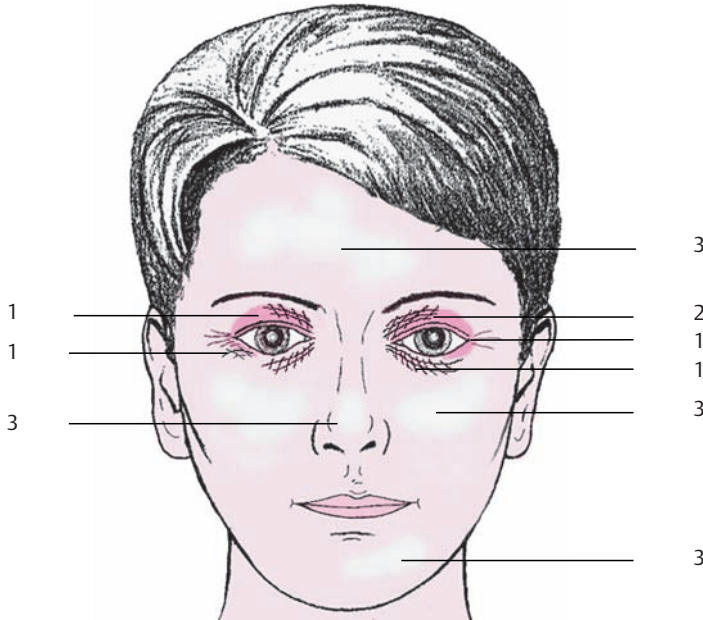


Abb. 1.1: Mangelzeichen von Calcium fluoratum.

Gesicht

Dumpf, auch grau, wie gegerbt wirkend.

1. **Würfelfalten:** kleine, zarte Längs- und Querfalten, welche die Haut in kleine Felder teilen.

Würfel sind quadratische Erhebungen zwischen den Faltenkreuzungen; Rauten, Rhomben u. Karos (ähnlich eines Parallelogramms) fächerförmig von den inneren Augenwinkeln ausgehenden Längsfalten, die wiederum von schrägen Querfalten gekreuzt werden, ziehen sich um das Unter- bzw. Oberlid Richtung äußeren Augenwinkel.

(Besonders gut erkennbar, wenn der Klient zwinkert oder nach oben sieht.) Je feingliedriger die Fältchen erscheinen, umso größer ist der Mangel!

Fächerfalten sind nur Längsfalten am Unterlid, die Richtung Jochbeine und Wangen ziehen. (Gut erkennbar beim Lachen, und wenn die Augen zusammengekniffen werden.)

Je tiefer die Falten (können auch als Furchen auftreten), je müder, welker und schlaffer (hängt manchmal sackähnlich nach unten), umso größer und länger bestehend ist der Calciumfluormangel.

2. **Augenpartie** rötliche oder bräunliche Schatten, die wie schwärzlich unterlegt aussehen (hauptsächlich unter den Würfelfalten, oft um das ganze Auge).

3. **Firnsglanz:** Besonders auf der Stirn unterbrochener, nicht wegwischarer matter Glanz (wie fein lackiert; ähnlich einem Ölgemälde), lässt die Poren schlecht erkennen, eher selten.

Lippen bläulich, wegen mangelnder Durchblutung des Herzens, da ein Mangel an Calc. fluor. Elastizitätsverlust der Blutgefäße und Überforderung des Herzens bewirkt (sehr gut sichtbar bei Kindern, die zu lange im Wasser waren, oder überforderte Erwachsene); rissig aufgesprungene Lippen,

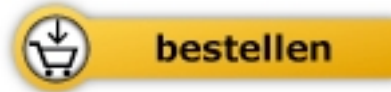

Tichy / Tichy

[Das große Praxisbuch der Schüßlertherapie](#)

Erfolgreich behandeln mit Mineralsalzen

334 Seiten, geb.
erschienen 2010



Mehr Homöopathie Bücher auf www.narayana-verlag.de