

Barral, Jean-Pierre / Mercier, Pierre Lehrbuch der Viszeralen Osteopathie Band 2

Leseprobe

[Lehrbuch der Viszeralen Osteopathie Band 2](#)

von [Barral, Jean-Pierre / Mercier, Pierre](#)



<http://www.narayana-verlag.de/b3699>

Das Kopieren der Leseproben ist nicht gestattet.

Narayana Verlag GmbH

Blumenplatz 2

D-79400 Kandern

Tel. +49 7626 9749 700

Fax +49 7626 9749 709

Email info@narayana-verlag.de

<http://www.narayana-verlag.de>

In unserer [Online-Buchhandlung](#) werden alle deutschen
und englischen Homöopathie Bücher vorgestellt.



terte Lasègue-Test kann auf alle Organe und Gelenke angewandt werden und stellt eine wertvolle Ergänzung unserer diagnostischen Methoden dar. Wenn Sie die Ursache einer Restriktion z. B. im Bereich des 9. Brustwirbels vermuten, können Sie mit einem beidseitigen Inhibitionspunkt auf den Wirbelapophysen kontrollieren, ob sich die Ergebnisse des Lasègue-Tests verbessern. Allerdings darf der Patient nicht merken, welche Befunde Sie erwarten, denn das würde unter Umständen einen Placeboeffekt begünstigen. Führen Sie den Test deshalb erst behutsam zu Ende, bevor Sie dem Patienten Ihre Schlussfolgerungen mitteilen. Sie werden dank der Inhibitionspunkte auch schnell wissen, ob Ihre Behandlung überhaupt erfolgreich sein wird.

1.5.6 Schultergelenktest

Latente viszerale Störungen machen sich häufig im Schulterbereich bemerkbar. Eine Periarthritis im Schultergelenk kann nach einem Trauma, z. B. einem Sturz auf Schulter, Ellbogen oder Hand, oder infolge einer Reizung des Plexus brachialis oder Plexus cervicalis auftreten. In den meisten Fällen ist sie reflexbedingt. Um Anzeichen für eine viszerale Fixierung zu finden, führe ich einen erweiterten Schultergelenktest am sitzenden Patienten durch. Dabei wird mit einer Hand der Arm in eine Abduktions-Außenrotationsstellung gebracht und mit der anderen Hand ein viszeraler Inhibitionspunkt gesetzt. Nehmen wir z. B. an, Sie vermuten bei einer rechtsseitigen Periarthritis eine mögliche Leberbeteiligung. Nachdem Sie den rechten Arm abduziert und nach außen gedreht

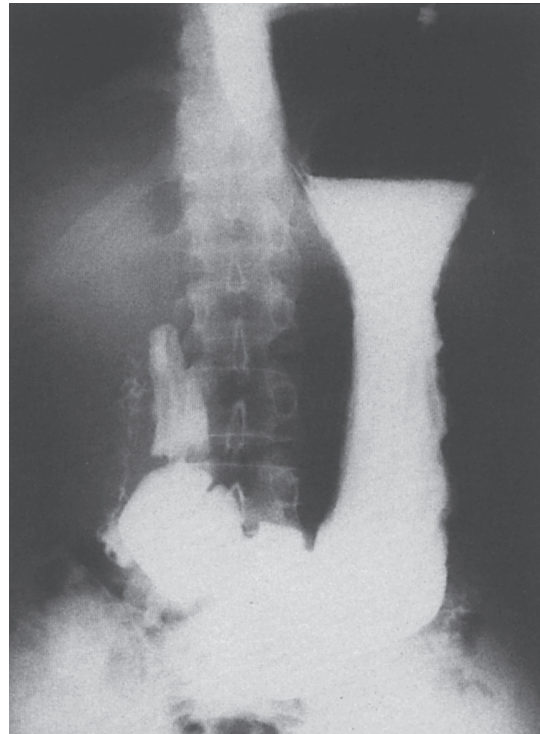


Abb. 6: Gastropiose im Stehen

haben, heben Sie die Leber leicht an (s. Kap. *Leber*). Wenn sich dadurch eine Mobilitätssteigerung von mindestens 20% erreichen lässt, können Sie davon ausgehen, dass die Ursache der Schulterprobleme entweder in der Leber oder der mit ihr verbundenen rechten Niere zu suchen ist.

Richtet sich Ihr Verdacht eher auf die Halswirbelsäule, sollten Sie mit einer Hand die gereizte Schulter untersuchen und mit der anderen Hand einen Inhibitionspunkt auf dem Querfortsatz des Halswirbels setzen, dessen Beweglichkeit im Mobilitätstest scheinbar eingeschränkt ist. Wenn sich die Mobilität bessert, spricht das für eine zervikale Restriktion als Ursache, die aber ebenfalls rein reflektorisch sein kann. Sie werden überrascht sein, wie sehr die Mobilität

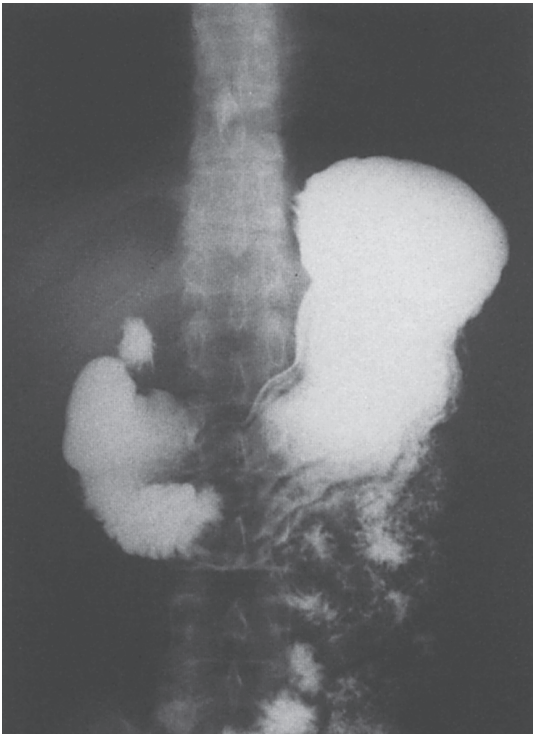


Abb. 7 (gleicher Patient): Gastropiose im Liegen

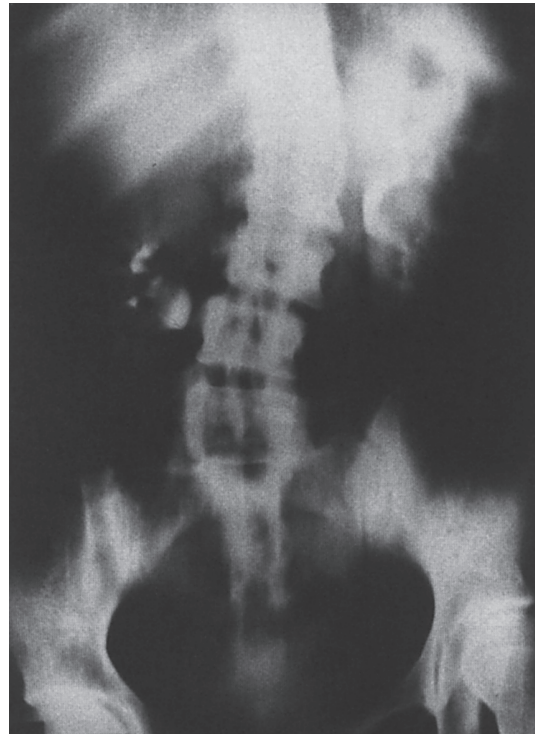

Abb. 8: Senkung der rechten Niere

in solchen Fällen gesteigert werden kann, wenn auch meist nur vorübergehend. Doch es zeigt, dass eine Behandlung indiziert ist.

1.5.7 Röntgenuntersuchung

Für die Diagnose von Organerkrankungen sind Röntgenaufnahmen unverzichtbar, sie können aber auch Aufschluss über funktionelle viszerale Störungen geben. Ich möchte hier erläutern, wie Röntgenaufnahmen von Gastro- und Nephroptosen zu interpretieren sind.

Wie Sie sehen, ist eine Senkung im Röntgenbild gut erkennbar. Doch bei der Interpretation sind ein paar wichtige Einzelhei-

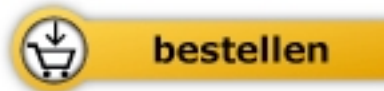ten zu beachten. Die Abbildungen 6 und 7 zeigen Röntgenaufnahmen von einem großgewachsenen 35-jährigen Mann, der an Dyspepsie leidet. Im Stehen (s. Abb. 6) sieht sein Magen fast wie eine Sanduhr aus und das Antrum reicht bis ins Becken hinunter. Doch im Liegen (s. Abb. 7) nimmt der Magen schnell wieder seine ursprüngliche Form an und das bedeutet, dass er nicht fixiert ist. Bleibt der untere Teil des Antrums aber auch im Liegen noch im Becken, weist das auf eine größere Störung hin, z. B. auf eine Verwachsung des Magens mit benachbarten Strukturen wie Omentum majus, Dünndarm, Peritoneum oder Blase. Eine solche Fixierung des Magens wird oft zum Ausgangspunkt für schwerere Gastropathien. Ich komme bei der Betrachtung die-



Barral, Jean-Pierre / Mercier, Pierre

[Lehrbuch der Viszeralen Osteopathie](#)
[Band 2](#)

216 Seiten, geb.
erschienen 2005



Mehr Homöopathie Bücher auf www.narayana-verlag.de