

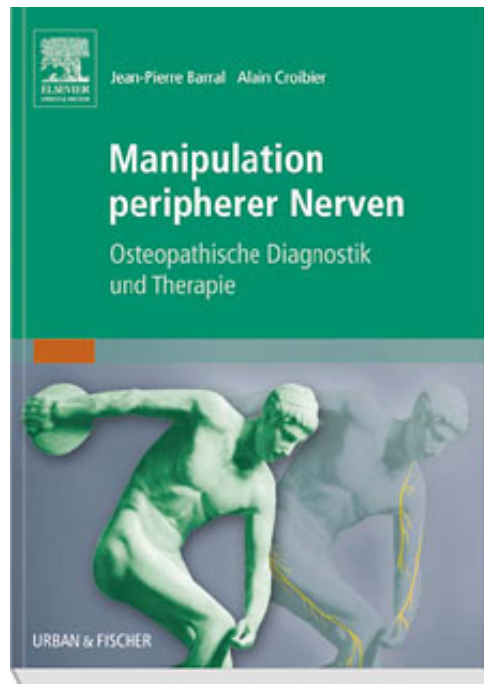Barral / Croibier

Manipulation peripherer Nerven

Leseprobe

[Manipulation peripherer Nerven](#)

von [Barral / Croibier](#)



<http://www.narayana-verlag.de/b11199>

Das Kopieren der Leseproben ist nicht gestattet.

Narayana Verlag GmbH

Blumenplatz 2

D-79400 Kandern

Tel. +49 7626 9749 700

Fax +49 7626 9749 709

Email info@narayana-verlag.de

<http://www.narayana-verlag.de>

In unserer [Online-Buchhandlung](#) werden alle deutschen und englischen Homöopathie Bücher vorgestellt.



4 MANIPULATION PERIPHERER NERVEN - BEHANDLUNGS-GRUNDLAGEN

4.1 Grundprinzipien

Zwischen den allgemeinen osteopathischen Prinzipien und speziell für die Nerven geltenden gibt es keinen Unterschied. Beide ordnen sich dem Motto „Mobilität und Bewegungsfreiheit“ unter. Richtig funktionsfähig ist ein Nerv nur, wenn er sowohl nach innen wie nach außen gegenüber seiner Umgebung frei beweglich ist. Erst diese Bewegungsfreiheit ermöglicht, dass eine gute

- Nervenleitung,
- elektromagnetische Leitung,
- intraneurale Durchblutung,
- intraneurale Nervenversorgung sowie
- lokale und systemische Reaktionsfähigkeit gewährleistet wird.

Neurale Fixierung Wenn ein Nerv fixiert ist,

- verliert er - mehr oder weniger stark - seine Fähigkeit zu gleiten bzw. sich in die Länge zu dehnen,
- nimmt der intra- oder perineurale Druck abnorm zu,
- reagiert er schmerzhaft auf Druck,
- verändert sich seine Konsistenz,
- ist er stellenweise verhärtet,
- zeigen sich funktionelle Störungen (der Durchblutung oder der elektrischen bzw. elektromagnetischen Leitfähigkeit).

Hinweis

Bei Rissen (Rupturen) von Nervenfasern ist eine osteopathische Behandlung nur selten indiziert. B

„Nervenknötchen“

Bei Fixierungen kann es in kleineren Nervenabschnitten zu Verhärtungen kommen, die sich wie Knötchen anfühlen und sehr empfindlich oder schmerzhaft sind. Solche „Nervenknötchen“ sind ein Hinweis auf eine intraneurale Störung, eine Überlastung an physiologischen Druckpunkten, ein intraneurales Ödem oder eine lokale Fibrosierung.

Wie wir noch sehen werden, können sie manchmal sehr rasch wieder verschwinden, manchmal sogar in einer einzigen Therapie-sitzung.

Hautäste peripherer Nerven Zu ihnen Zugang zu erhalten kann sich in doppelter Hinsicht als nützlich erweisen, nämlich sowohl aus diagnostischen wie aus therapeutischen Erwägungen. Der diagnostische Stellenwert liegt darin, dass bei empfindlichen oder druckschmerzhaften Hautästen in den meisten Fällen eine Fixierung tieferer Nervenäste vorliegt.

Organwirkungen von

Nervenmanipulationen Viszerale Manipulationstechniken können sich auf den Bewegungsapparat auswirken und umgekehrt. Wichtig ist hier, dass auch die Lockerung empfindlicher Nervenknötchen einen sehr günstigen Einfluss auf die Funktion der entsprechenden Viszeralorgane ausüben kann. Das Nervensystem ist ja an allen Körperfunktionen beteiligt, und ohne neurale Steuerung könnten bestimmte ve-

getative Funktionen gar nicht aufrechterhalten werden.

Erregungen der Nerven werden zentral verarbeitet und dem Körper in einer Art Feedback-Schaltung (zurück)gemeldet. Diese Rückmeldung funktioniert aber nur, solange keine Störung (Fixierung) vorhanden ist. Egal ob Gelenke, Faszien, viszerale Strukturen, Hirn- und periphere Nerven oder emotionale Zentren betroffen sind, ist die richtige Diagnose eine wichtige Voraussetzung für gute Behandlungsergebnisse. Die Manipulation eines normalen Nervenabschnitts (ohne Fixierung) bleibt bestenfalls folgenlos, doch es kann auch eine lokale Nervenreizung bei dem Versuch herauskommen.

4.2 Palpation

Nicht immer lassen sich Nerven in ihrer Umgebung ohne weiteres palpieren. Um eindeutig einen Nerven zu ertasten, muss man ihn von anderen Strukturen abgrenzen können. Welche es sind, wollen wir uns näher ansehen. Einige sind allein schon wegen ihrer Größe oder Lage leicht zu identifizieren, während andere viel Fingerspitzengefühl und längere Erfahrung voraussetzen, damit man sie nicht verwechselt. Es ist nicht schwer, die Bizepssehne und den N. medianus zu unterscheiden, doch wenn es z. B. um eine kleine Handmuskelsehne geht, wird es schon schwieriger. Wir beschreiben der Reihe nach, wie sich die einzelnen Gewebe unter den Fingern anfühlen.

4.2.1 Nerven

Nerven können als kleine, dünne, leicht gewundene Saiten oder Schnüre gespürt werden. Sie sind recht hart, berührungsempfindlich und manchmal sogar druckschmerzhaft. Bei größeren Nerven wie dem

Ischiasnerv spricht man wohl besser von einem Strang.

Identifikation

Die Palpation von Nervengewebe darf nur sehr behutsam erfolgen. Man erkennt einen Nerv an seiner

- lang gezogenen, manchmal auch unregelmäßigen zylindrischen Form,
- festen Konsistenz im Unterschied zur Weichheit der anderen Gewebe,
- stärkeren Empfindlichkeit verglichen mit angrenzenden Geweben,
- Dehn- bzw. Streckbarkeit in Längsrichtung und
- transversalen (seitlich-queren) Beweglichkeit.

Oberflächliche Nerven

Lässt man einen Finger über den Nervenverlauf gleiten, kann man oberflächennahe Nerven lokalisieren. Am besten sind sie mit der Fingerkuppe zu spüren, wenn man auf der Suche nach der Perforationsstelle (Durchtrittsöffnung) von distal nach proximal über die Haut streicht (s. Abb. 4.1). Distal der Perforationsstelle findet sich oft eine Abstufung im Haut-Faszien-Niveau (mit einem Durchmesser von 1-2 cm). Hinzu kommt, dass im Fall einer Fixierung die Perforationsstelle in der Faszie auch verhärtet sein kann.

Es ist aber auch möglich, oberflächliche Nervenäste mit der Pinzettengriff-Methode zu palpieren. Sie eignet sich für alle Bereiche, in denen die Haut dünn, wenig infiltriert und nicht fest an darunter liegenden Schichten haftet (s. Abb. 4.2). Distal der Stelle, an der ein Nerv theoretisch nahe der Oberfläche auftauchen müsste, legt man die Finger auf und schiebt mit Daumen und Zeigefinger eine Falte aus

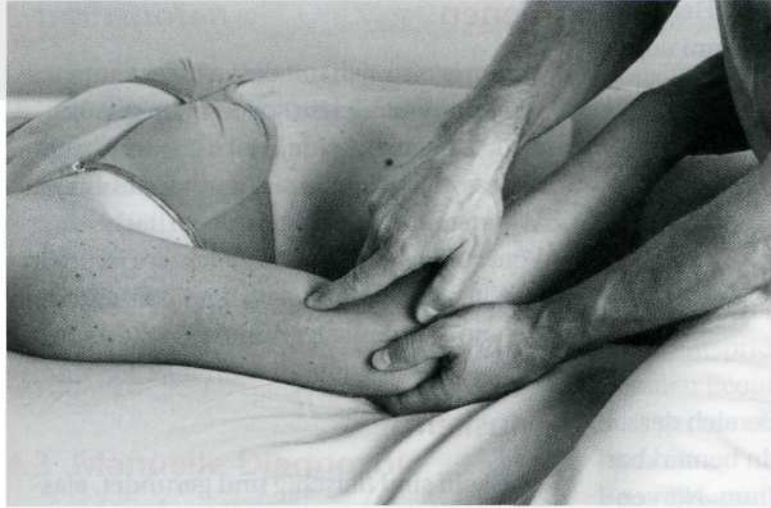

Abb. 4.1:
Finger über die Haut gleiten lassen

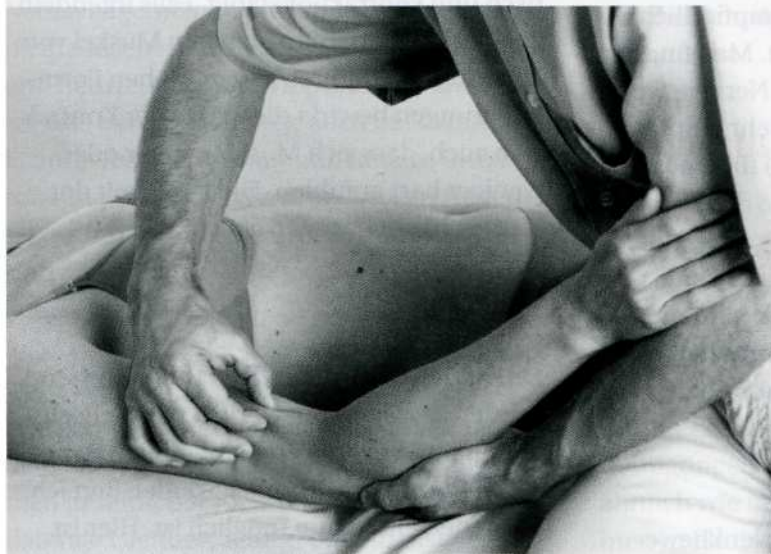

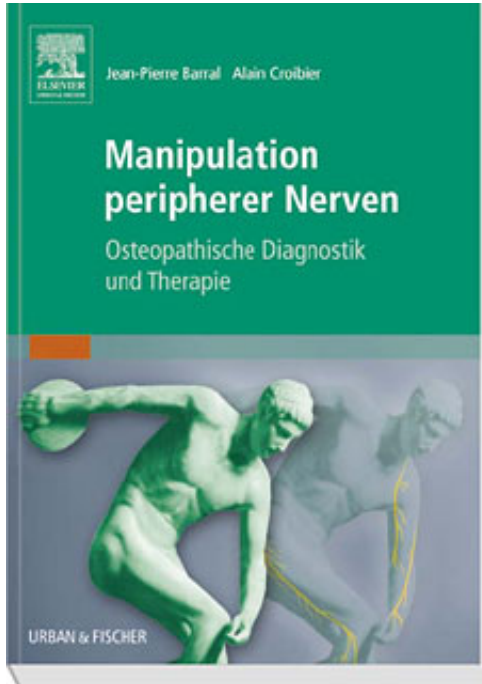
Abb. 4.2:
Pinzettengriff

Haut und Unterhaut hoch (Fingerkuppen im rechten Winkel zur angenommenen Verlaufsrichtung des Nervs). Die Falte wird behutsam zwischen den Fingerkuppen hin und her gerollt. Vorsicht: Die Haut darf nicht gezwickt werden, das wäre schmerzhaft. Gemeint ist kein grobes Durchkneten, sondern ein feinfühliges Bewegen, um die unterschiedliche Gewebebeschaffenheit wahrzunehmen. Wenn in der Hautfalte auch ein oberflächlicher Nerv aufgegriffen wurde, kann man ihn mehr oder weniger deutlich als winzige

Saite spüren. Um ihn noch besser abgrenzen zu können, sollte man den Nervenverlauf nach distal oder proximal weiterverfolgen. Abgesehen davon, dass er sehr sensibel ist, sind strukturelle Besonderheiten wie die feste Beschaffenheit und die zylindrische Form typische Kennzeichen.

Tiefer verlaufende Nerven

Die zuvor beschriebenen Techniken erweitern sich zwar auch bei der Palpation tieferer Nervenstämmen als nützlich, doch man muss



Barral / Croibier

[Manipulation peripherer Nerven](#)

Osteopathische Diagnostik und Therapie

304 Seiten, geb.
erschienen 2011



bestellen

Mehr Homöopathie Bücher auf www.narayana-verlag.de