

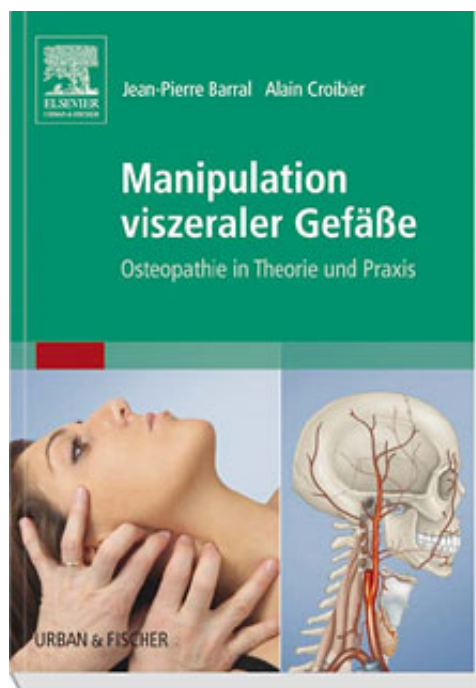
Barral / Croibier

Manipulation viszeraler Gefäße

Leseprobe

[Manipulation viszeraler Gefäße](#)

von [Barral / Croibier](#)



<http://www.narayana-verlag.de/b11529>

Das Kopieren der Leseproben ist nicht gestattet.

Narayana Verlag GmbH
Blumenplatz 2
D-79400 Kandern
Tel. +49 7626 9749 700
Fax +49 7626 9749 709
Email info@narayana-verlag.de
<http://www.narayana-verlag.de>

In unserer [Online-Buchhandlung](#) werden alle deutschen
und englischen Homöopathie Bücher vorgestellt.



20 Arteria temporalis superficialis

20.1 Anatomische Aspekte	175
20.2 Manipulationstechniken	175
20.2.1 Arteria transversa faciei	176
20.2.2 Arteria zygomaticoorbitalis	176
20.2.3 Ramus frontalis	176
20.2.4 Ramus parietalis	177

20,1 Anatomische Aspekte

Ursprung Die oberflächliche Schläfenarterie (A. temporalis superficialis) ist der Endast der A. carotis externa (>* Abb. 20.1). Sie entspringt nahe des Unterkieferköpfchens (bzw. am Collum mandibulae) und gibt zahlreiche Äste ab.

Verlauf Zwischen dem Proc. zygomaticus und der Öffnung des äußeren Gehörgangs zieht sie zur Schläfenregion hoch. Direkt unter dem Jochbogen wird sie von der Parotis bedeckt.

Kollateralen Wichtige Kollateralen der oberflächlichen Schläfenarterie sind:

- die A. transversa faciei im Wangenbereich
- Rami articulares zum Temporomandibular- (Kiefer-)Gelenk
- ein temporaler (Schläfen-)Muskelast
- Äste zur Außenseite der Ohrmuschel
- ein orbitaler Muskelast zum Oberlid, der mit der A. palpebralis anastomosiert, die als Ast der A. ophthalmica von der A. carotis interna ab stammt.

Endäste Die Endäste der A. temporalis superficialis ziehen in den Stirn- (Rami frontales) und Scheitelbereich (Rami parietales).

Besonderheiten Über eine Anastomose der A. temporalis superficialis mit der A. supraorbitalis besteht eine Verbindung zwischen A. carotis externa (deren Endast die oberflächliche Schläfenarterie darstellt) und A. carotis interna (aus der die A. supraorbitalis hervorgeht). Dies zeigt erneut, wie eng die Arterien miteinander verflochten sind.

Zudem anastomosiert ja auch der Oberlid-Ast der A. temporalis superficialis mit einem Ast der A. carotis interna.

20.2 Manipulationstechniken

Von den Ästen der A. temporalis superficialis haben wir die vier Arterien ausgewählt, die am besten auf Gefäßmanipulationen ansprechen: A. transversa faciei, A. zygomaticoorbitalis, Ramus frontalis und Ramus parietalis.

Die Ausgangsposition ist für alle Arterien gleich: Die Patienten liegen auf dem Rücken, die Hände auf der Brust und den Kopf leicht zur (nicht behandelten) Gegenseite gedreht.

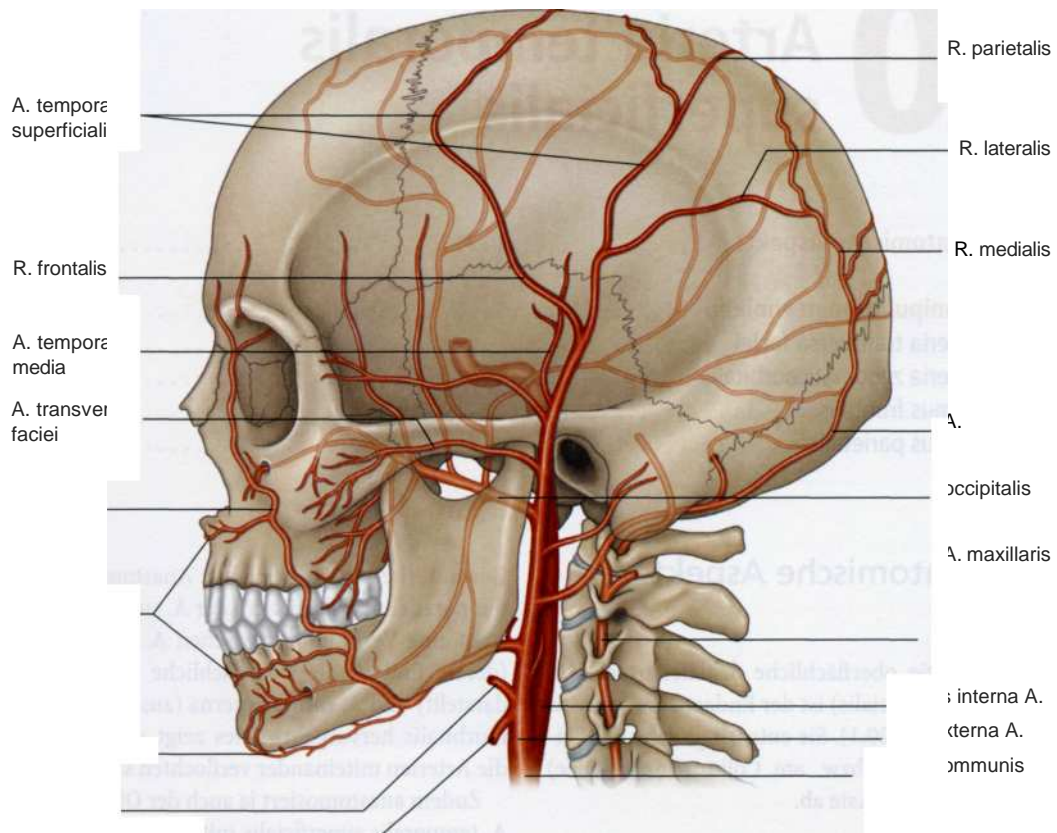


Abb. 20.1 Oberflächliche Schläfenarterie (A. temporalis superficialis)

20.2.1 Arteria transversa faciei

Die A. transversa faciei wird direkt unter dem Jochbogenfortsatz in der Incisura mandibulae (zwischen Proc. coronoideus und Proc. condylaris des Unterkiefers) aufgesucht.

An der Stelle, an der sich ihr Puls am besten tasten lässt, wird eine Induktion durchgeführt (>- Abb. 20.2).

20.2.2 Arteria zygomatico-orbitalis

Direkt über der Mitte des Proc. zygomaticus und in Richtung der Sutura (spheno)squamosa lässt sich die A. zygomatico-orbitalis gut tasten. In diesem Ab-

schnitt der A. temporalis superficialis ist ihr Puls deutlicher als an anderen Stellen spürbar.

Eine Behandlung der A. zygomatico-orbitalis kann besonders bei Schläfenkopfschmerzen hilfreich sein. Übrigens massieren auch viele Patienten selbst instinktiv den Schläfenbereich, wenn sie eine Migräne-attacke haben.

Die Arterie wird mit kleinen Dehnungen und Induktion behandelt (>- Abb. 20.3).

20.2.3 Ramus frontalis

Der Stirnast der A. temporalis superficialis befindet sich ca. 4 Fingerbreit über dem oberen Orbitarand. Auch der Ramus frontalis wird mit kleinen Dehnungen und Induktion behandelt.

Abb. 20.2 Behandlung der A. transversa faciei

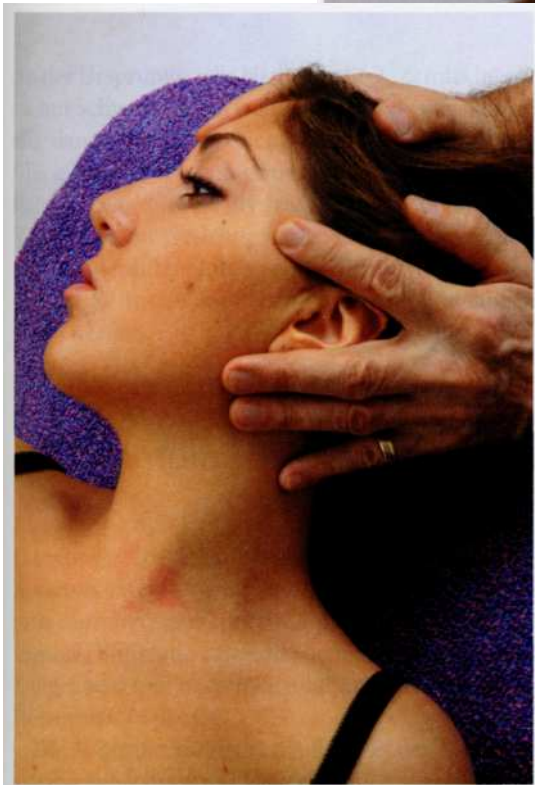
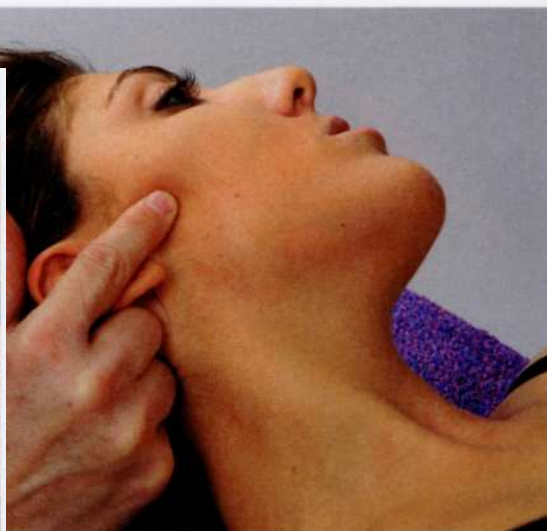

Abb. 20.3 Behandlung der A. zygomaticoorbitalis



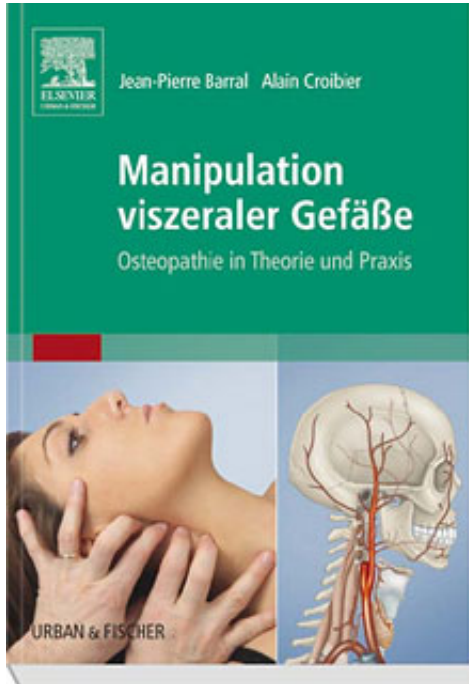
20.2.4 Ramus parietalis

Der Scheitelast (Ramus parietalis) der Schläfenarterie dringt in Begleitung einer V. emissaria in die spongiöse (Diploe-)Schicht der Schädelknochen ein. Nach einem Schädeltrauma sollte er vor allem im Hinblick auf die parietale Dura mater behandelt werden.

Minimale Dehnungen mit zwei oder mehr Fingern werden dabei mit einer Induktion kombiniert (> Abb. 20.4).

ANMERKUNGEN

Da alle genannten Arterien symmetrisch angeordnet sind, können ihre Pulse beidseits verglichen werden. Störungen liegen meist auf der Seite vor, auf der ein Arterienpuls sehr schwach und dünn ist. In selteneren Fällen kann es ein dünner, „hüpfender“ Puls sein. Fixierungen im Bereich der Schädelnähte wirken sich oft auch auf benachbarte Arterien aus. Schließlich sollte man den Patienten eine Technik mit kleinen tastenden Rollbewegungen zeigen, die sie vor allem in verhärteten, druckempfindlichen (Haut-)Bereichen über der Fossa temporalis anwenden können.



Barral / Croibier

[Manipulation viszeraler Gefäße](#)

Osteopathie in Theorie und Praxis

328 Seiten, geb.
erschienen 2011



bestellen

Mehr Homöopathie Bücher auf www.narayana-verlag.de