

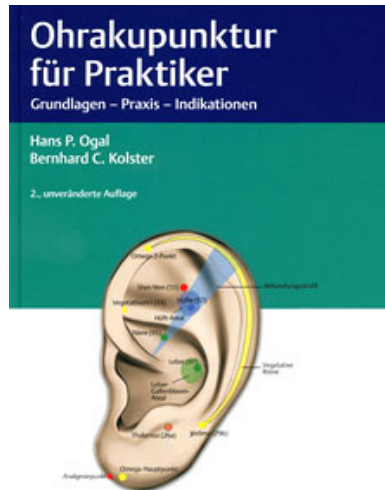# Ogal / Kolster

## Ohrakupunktur für Praktiker

Leseprobe

[Ohrakupunktur für Praktiker](#)

von [Ogal / Kolster](#)



 Haug

<http://www.narayana-verlag.de/b10057>

Das Kopieren der Leseproben ist nicht gestattet.

Narayana Verlag GmbH

Blumenplatz 2

D-79400 Kandern

Tel. +49 7626 9749 700

Fax +49 7626 9749 709

Email [info@narayana-verlag.de](mailto:info@narayana-verlag.de)

<http://www.narayana-verlag.de>

In unserer [Online-Buchhandlung](#) werden alle deutschen und englischen Homöopathie Bücher vorgestellt.

  
*Narayana Verlag*

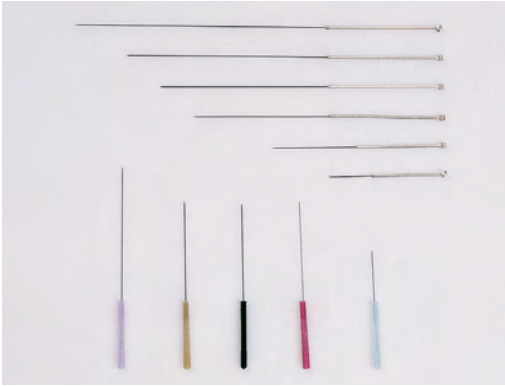


Abb. 2.8 Einmalnadeln



Abb. 2.9 Dauernadeln/Kugelpflaster

### Cave

- Bei solchen Dauerapplikationen besteht ein erhöhtes Infektionsrisiko, so dass vor Beginn der Therapie eine sorgfältige Abwägung von Nutzen und Risiko getroffen werden muss. Für die Dauer der Anwendung ist der Sitz der Nadel engmaschig zu kontrollieren.
- Obwohl von den Patienten aus psychologischen Gründen favorisiert, muss selbst bei der Therapie chronischer Schmerzen oder einer Entzugstherapie keine Dauerreizmethode eingesetzt werden.
- Auch bei einer Einmalnadelung wird ein Mikrotrauma gesetzt, das 3–7 Tage benötigt, um auszuheilen.

## Stichtechnik

Der Einstich erfolgt möglichst senkrecht zur Haut, zügig und mit einer leichten Drehung der Nadel (s. **Abb. 2.10**). Ein flaches Einstechen, um mehrere Punkte aufzufädeln, hat sich nicht bewährt.

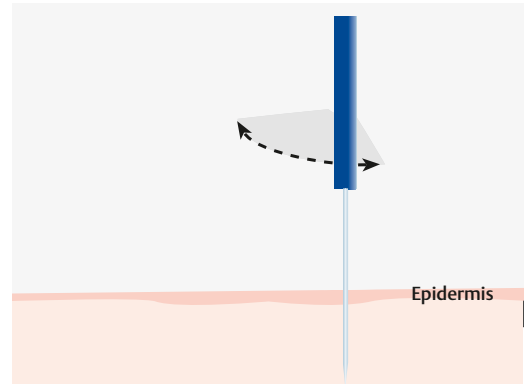


Abb. 2.10 Stichtechnik (schematisch)

## Stichtiefe

Die Stichtiefe ist gering. Die Nadel findet gerade in der Subkutis bzw. im Perichondrium Halt (s. **Abb. 2.11**). Eine Traumatisierung oder gar ein Durchstechen des Knorpels sollte auf Grund der erhöhten Infektionsgefahr vermieden werden.




Abb. 2.11 Stichtiefe (schematisch)

**Cave**

- Bei unsachgemäßer Technik besteht die Gefahr einer Perichondritis mit Zerstörung des Knorpelgewebes. Dieses Risiko ist bei vorheriger Desinfektion und sachgemäßer Durchführung gering.
- Die Haut um den Gehörgang wird vom N. vagus innerviert. Nadelungen in diesem Gebiet können zu einem vasovagalen Kollaps führen. Daher sollte direkt am und im Gehörgang nicht genadelt werden.
- Prinzipiell sollte die Ohrakupunktur am entspannt liegenden Patienten durchgeführt werden.

**Tipp**

Der Einstichschmerz wird weniger intensiv wahrgenommen, wenn der Patient im Moment der Punktion ausatmet.

**Applikation von Dauernadeln****Desinfektion**

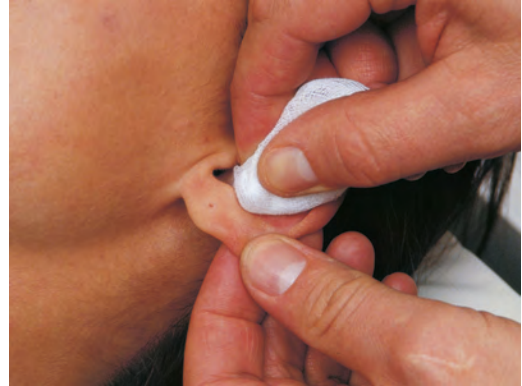Vor der Nadelapplikation erfolgt eine gründliche Desinfektion (s. **Abb. 2.12**).

**Punktlokalisierung**

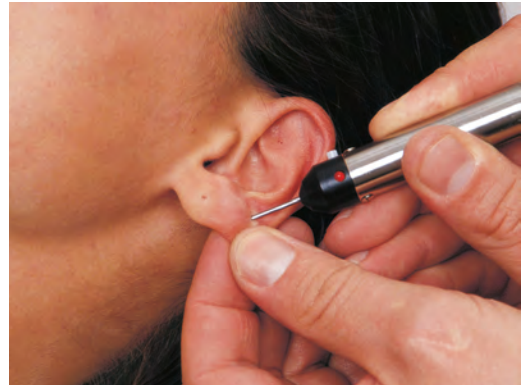Die Punkte werden zuvor mit der mechanischen Drucktastung oder, wie in **Abb. 2.13** gezeigt, mit der Hautwiderstandsmessung lokalisiert und markiert.

**Nadelapplikation**

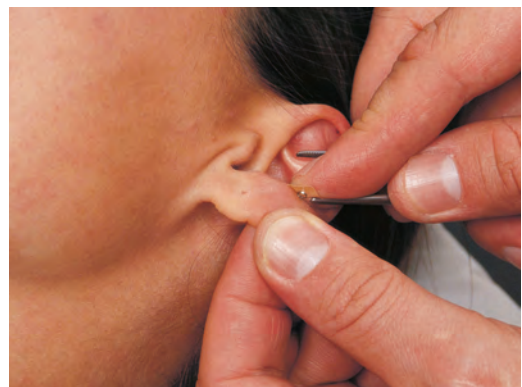Die Applikation erfolgt mit einer Pinzette (s. **Abb. 2.14**) oder mit einem Applikator. Die Einstichstellen müssen engmaschig (täglich) nach Infektionszeichen untersucht werden. **Abb. 2.15** zeigt die Dauernadel in situ.



**Abb. 2.12** Desinfektion des Ohres mit einem Alkoholtupfer



**Abb. 2.13** Punktlokalisierung mittels Hautwiderstandsmessung



**Abb. 2.14** Applikation der Dauernadel mittels einer Pinzette

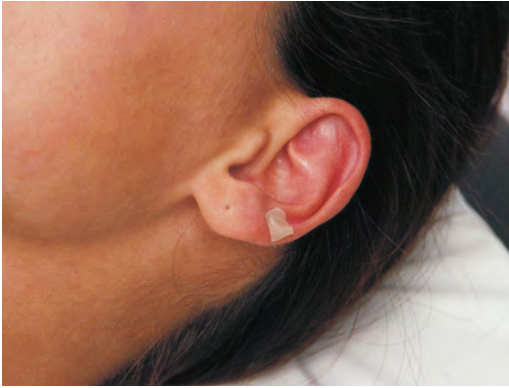

Abb. 2.15 Dauernadel in situ

### Cave

- Bei der Applikation von Dauernadeln ist das Infektionsrisiko erhöht, daher sollte eine entsprechende Nutzen- und Risikoabwägung vor der Behandlung durchgeführt werden.
- Der Patient muss über ein erhöhtes Infektionsrisiko mit den entsprechenden Zeichen (Rötung, Schwellung, Schmerzen) informiert und auf die in einem solchen Fall zwingende umgehende Wiedervorstellung hingewiesen werden.
- Auf Grund des erhöhten Risikos sollte die Dauernadel täglich zur Früherkennung möglicher Infektionszeichen durch den Behandelnden inspiziert werden. Treten solche Infektionszeichen auf, ist die Behandlung abzubrechen und die Nadel zu entfernen.
- Die Sorgfaltspflicht obliegt dem Behandelnden.

## Mikroaderlass

### Durchführung

Die für die Ohrakupunktur verwendeten Nadeln eignen sich auch zur Durchführung eines so genannten Mikroaderlasses. Der Akupunkturpunkt wird kurz angestochen (s. Abb. 2.16) und die Nadel sofort wieder entfernt.

Wichtige Indikationen sind z. B. Allergien (Allergiepunkt (78)) und Neuralgien (Trigeminuszone im Lobulusbereich).

### Nachbluten nach der Nadelentfernung

Ein akzidentelles Nachbluten (s. Abb. 2.17) nach der Nadelentfernung kann als eine zusätzliche Reizverstärkung angesehen werden und ist besonders bei akuten Schmerzsyndromen positiv zu werten.

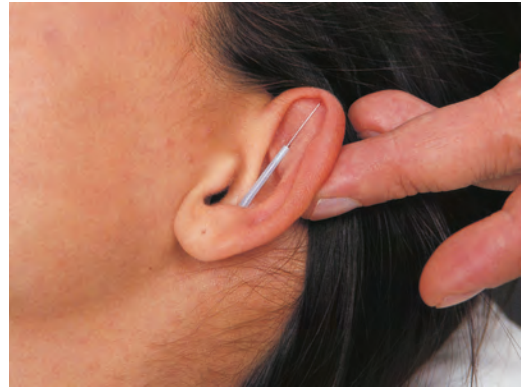

Abb. 2.16 Einstich zum Mikroaderlass am Allergiepunkt (78)

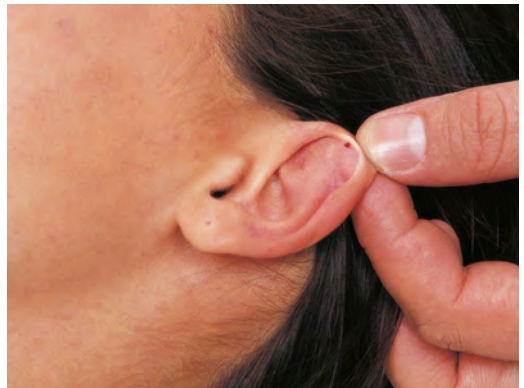
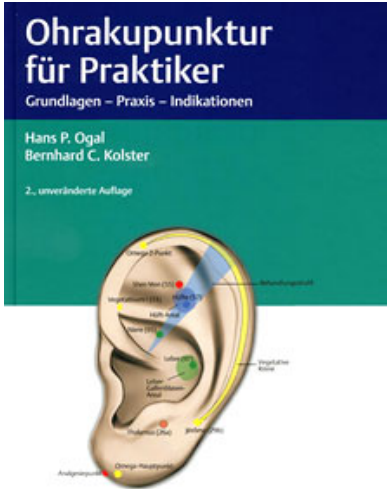
Abb. 2.17 Nach Entfernung der Nadel tritt eine Nachblutung ein

### Cave

Wegen unangemessener Traumatisierung sollten weder Lanzetten noch Kanülen zur Durchführung eines Mikroaderlasses an der Ohrmuschel verwendet werden.



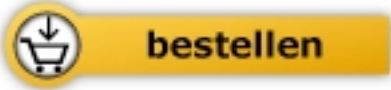 Haug

Ogal / Kolster

[Ohrakupunktur für Praktiker](#)

Grundlagen - Praxis - Indikationen

181 Seiten, geb.  
erschienen 2011



Mehr Homöopathie Bücher auf [www.narayana-verlag.de](http://www.narayana-verlag.de)