

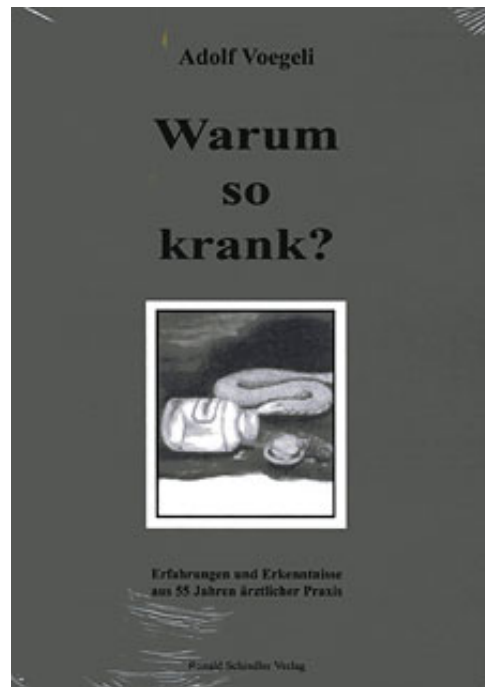
Adolf Voegeli

Warum so krank?

Leseprobe

[Warum so krank?](#)

von [Adolf Voegeli](#)



<http://www.narayana-verlag.de/b1679>

Das Kopieren der Leseproben ist nicht gestattet.

Narayana Verlag GmbH

Blumenplatz 2

D-79400 Kandern

Tel. +49 7626 9749 700

Fax +49 7626 9749 709

Email info@narayana-verlag.de

<http://www.narayana-verlag.de>

In unserer [Online-Buchhandlung](#) werden alle deutschen und englischen Homöopathie Bücher vorgestellt.



INHALTSVERZEICHNIS

	Seite
Vorwort	7
Einleitung	9
I. Teil	
Ursachen der Verschlechterung des Gesundheitszustandes der Bevölkerung aller Länder.....	15
Was ist Krankheit im Prinzip?	28
Die Maßnahmen des lebenden Organismus bei Verletzungen	31
Was kann die Chirurgie im Krankheitsfall leisten?	37
Die durchschnittliche Lebensdauer des Menschen	47
Die Kostenexplosion in der Medizin	51
Über die Qualität und Eignung eines Großteils der Forscher und Hochschullehrer	68
Was ist Homöopathie?	77
Welches sind die wirklichen Krankheitsursachen?	89
II. Teil	
Die praktische Ausübung der Homöopathie	98
Hochpotenzen	101
Der Angriffspunkt der Hochpotenzen	111
Die Dosierung in der Homöopathie	126
Rationelles Vorgehen bei der Dosierung	129
Warum gibt es in der Homöopathie Sekundenheilungen, während die Heilung in anderen Fällen Wochen, Monate, gar Jahre beanspru- chen kann?	137
Gehört die Homöopathie ins Gebiet der Strahlenbehandlung?	154
Wie sollen wir repertorisieren?	160
Die Rolle des Similimum	172
Eine primitive Homöopathie (Verbrennungen).....	181
Warum bedienen wir uns in der Homöopathie auch der Akupunktur?	185
Die epidemischen Kinderkrankheiten.....	191
Homöopathie und Isopathie.....	196
Warum findet die Homöopathie keine Gnade bei der Schulmedizin?	201

Täuschen wir uns, indem wir auf die Erkenntnisse der Wissenschaft allein abstellen?	222
Ist die Schulmedizin wirklich in Bausch und Bogen zu verurteilen? . .	234
Der Sinn der Krankheit.....	238
Menschheitsentwicklung und Medizin	245
Schlußwort.....	256

Ursachen dieser Verschlechterung des Gesundheitszustandes der Bevölkerung aller Länder

Welches sind die Gründe für diese enorme Verschlechterung?

Etwa gegen 1910 wurde in die zahnärztliche Praxis die Devitalisierung der Zähne eingeführt; sie ermöglichte, auch Zähne, deren Karies die Pulpa angegriffen hat, zu plombieren, Stiftzähne einzusetzen und tote Wurzeln zu Brückenpfeilern und Goldkronen zu benützen. Gegen Ende des ersten Weltkriegs kam dann das Krankenkassenwesen auf, das sich in der Schweiz sehr langsam entwickelte, heute aber fast die gesamte Bevölkerung erfaßt. Dieser Umstand hat dazu geführt, daß nun, im Gegensatz zu früher, fast jede auch noch so kleine Wunde und alle, auch die unbedeutendsten Krankheiten, vom Arzt mit Medikamenten behandelt werden, während bis dahin die meisten dieser Gesundheitsstörungen der Naturheilung überlassen blieben. Es fragt sich, ob dieses fortwährende Eingreifen des Arztes die gründliche Heilung dieser Störungen begünstigt, oder die Heilung gar vereitelt.

Des weiteren entstand allmählich eine enorme chemische Giftproduktion, welche die Luft und die Gewässer verseucht. Der aufkommende Automobilverkehr, der Übergang der Heizung und Industrie zum Schweröl, verbunden mit Zusatz von Giften in Benzin und Schmieröl führte eine weitere Verseuchung herbei, vor allem der Atemluft. Schließlich kam auch noch eine Reihe von Impfungen auf, neben der bereits bestehenden Pockenimpfung, die in vielen Ländern obligatorisch erklärt wurden. Zudem wurde das Leben hastiger, die Einmischungen des Staates größer, die Arbeit immer mehr mit Papierwust belastet, alles Dinge, die das seelische Gleichgewicht der Menschen in Mitleidenschaft ziehen und die Lebensfreude beeinträchtigen. Zweifellos haben diese Umstände bei der Verschlechterung der Volksgesundheit mitgewirkt; es fragt sich nur, in welcher Weise jeder einzelne Faktor wirksam und wie stark er an dieser Verschlechterung beteiligt ist.

Zunächst die Impfungen: Viele sind schädlich, da sie Allergien erzeugen, die heute nach amerikanischen Statistiken 30- bis 40mal häufiger sind als am Anfang unseres Jahrhunderts. Sie geben Anlass zu schweren Beeinträchtigungen der Gesundheit, wie Hautausschlägen, Heuschnupfen, Asthma und anderen Überempfindlichkeiten. Sie haben auch noch andere

Nachteile, die aber einem spätem Kapitel vorbehalten bleiben, da der Leser dies hier wohl nicht verstehen würde. Bei sehr gefährlichen Krankheiten, wie Pocken und Poliomyelitis, ist gegen die Impfung nichts einzuwenden, da die Vorteile größer sind als die bisher bekannten Nachteile. Die meisten dieser Impfungen aber sind überflüssig, weil die zu bekämpfenden Krankheiten seit Jahrzehnten sozusagen erloschen sind, wie beispielsweise die Diphtherie, andere wie der Tetanus sind äußerst selten und bei dritten wird durch die Impfung nur ein kurzer Schutz oder überhaupt keiner gewährleistet.

Die allgemeine Luft- und Wasserverunreinigung fördert sehr viele Krankheiten, beispielsweise die heute so verbreiteten Bronchitiden, die bei älteren Leuten chronisch werden und kaum zu beeinflussen sind. Sie verursacht auch andere Krankheiten, z. B. nervöse Überleitungsstörungen, Neuralgien, Muskelschwund und Muskelschwäche, doch liegen hierüber keine sicheren Beobachtungen oder Statistiken vor. Eine üble Rolle spielt hingegen die heute allgemeine Verbreitung der *C h l o r i e r u n g* *d e s T r i n k w a s s e r s*. Das Chlor ist ein schweres Gift, das die Schleimhäute reizt (Magen, Bronchien etc.) und wahrscheinlich auch viele innere Organe schädigt. Genaue Feststellungen sind aber auch hier sehr schwer zu machen und Statistiken fehlen bisher. Hingegen können wir uns näher mit den Folgen der Zahnvitalisierung befassen, da hierüber genaue Beobachtungen vorliegen. Einige Beispiele mögen dies illustrieren:

Fall L: Vor etwa 48 Jahren kam eine noch jüngere Patientin in meine Behandlung, die infolge ihres Rheumatismus vollständig invalid geworden war. Sie hatte sich einige Jahre vorher die Zähne behandeln lassen, d. h. es wurden etwa 25 Zähne devitalisiert und die Wurzelkanäle mit einer desinfizierenden Paste gefüllt. Kurze Zeit darauf machte sie eine Schwangerschaft durch und nach der Schwangerschaft setzte eine bösartige Polyarthritiden ein, die allmählich alle Gelenke ergriff. Sie begab sich in Behandlung, und weil das Leiden kurz nach der Schwangerschaft aufgetreten war, diagnostizierte ein Endokrinologe von Weltruf eine Polyarthritiden endokrinen Ursprungs. Die Patientin wurde nun zwei Jahre lang mit Hormonen behandelt, ohne jeden Erfolg. Im Gegenteil, das Leiden schritt verheerend weiter; es traten Fieberperioden und schwere Abmagerung auf. Mit der Zeit wurde sie geradezu septisch, hatte täglich Fieberanstiege bis zu 39,5 Grad und als man sie zu mir brachte, war sie dem Tode nahe. Ich war damals noch nicht Homöopath, hatte mich aber schon für Rheumatismus in-

teressiert, und da der zuweisende Arzt meine Mitarbeit bei der Behandlung wünschte, so befaßte ich mich, gemeinsam mit ihm, mit dem Fall.

Ich hatte kurz vorher die Rosenowschen Arbeiten über die Ursache des Rheumatismus gelesen, der die rheumatischen Krankheiten auf Infektionen der toten Zähne zurückführt und dies experimentell an Tieren nachgewiesen hat. So schlugen wir der Patientin vor, einen Versuch mit der Extraktion ihrer Zähne zu machen. Sie war sofort damit einverstanden. Das war nun aber schneller gesagt als getan, denn als ich sie zum Zahnarzt schickte, einem guten Freunde, rief mich dieser an und sagte: „Du hast ja immer ein bißchen kühne Ideen gehabt, doch bis jetzt habe ich Dich noch nicht für ganz verrückt gehalten; aber die Idee, einen Rheumatiker zu heilen, indem man ihm die Zähne auszieht, das erinnert mich an einen alten Bader-Witz, den ich mal in den Fliegenden Blättern gelesen habe.“ Aber ich ließ nicht locker, und nachdem mir der Zahnarzt das Zugeständnis abgeknöpft hatte, die 4 scheinbar noch gesunden Zähne stehen lassen zu dürfen, führte er kopfschüttelnd die Operation aus. Ihre Wirkung ist kaum zu beschreiben. Die Patientin, die am Tage vorher noch fast 40 Grad Fieber gehabt hatte und mit ihrer septischen abschilfernden Haut bis zum Skelett abgemagert wie eine dem Tode Geweihte im Bett gelegen hatte, erholte sich rasch. Schon nach 2 Tagen hatte sie wieder eine gute Hautfarbe, das Fieber war verschwunden, und man hatte den Eindruck, die Krankheit sei gebrochen. Es ging dann allerdings doch nicht ganz so glatt, sondern nach einigen Wochen kam es — ich kann mir nicht erklären wieso — wieder zu einer Verschlechterung, worauf wir die restlichen vier Zähne auch noch extrahierten. Nun war die Krankheit vorbei. Vorbei aber waren natürlich nicht deren Folgen, weil die Gelenke größtenteils zerstört waren und blieben. So konnte die Patientin z. B. die Schultergelenke nur etwa um 10 Grad bewegen; ferner hatte sie einen schweren Hydrops am rechten Kniegelenk gehabt, und als dieser dann zurückging, konnte man den Unterschenkel wie ein Glockenschwengel nach allen Seiten bewegen, da die Bänder gewaltig überdehnt waren. Es wurde eine Arthrodesse notwendig zur Versteifung usw. Aber die Krankheit, d. h. der Prozeß, welcher das pathologische Geschehen unterhielt, war behoben, — die Krankheit war geheilt. Die Folgen der Krankheit sind natürlich schwer gewesen, aber die Patientin konnte nachher doch wieder einigermaßen gehen und war ziemlich befriedigt über das Resultat der Behandlung. Zweifellos waren in diesem Falle die Zahnwurzelinfektionen die Ursache des Rheumatismus gewesen.

Fall 2.: Dieser Patient hatte seit seinem 18. Lebensjahr an einer Arthritis der unteren Lendenwirbelsäule und der Iliosacral-Gelenke gelitten mit gelegentlicher Beteiligung auch anderer Gelenke. Alle möglichen Behandlungsarten und Bädokuren, denen er sich im Laufe der Zeit unterworfen hatte, waren vergeblich gewesen. Man hatte ihm im 13. Jahr 4 Zähne devitalisiert und nach 17jährigem Leiden, als er etwa 35 Jahre alt war, schickte ich ihn als zweiten Patienten zum oben genannten Zahnarzt mit dem Ersuchen, die Zähne zu röntgen und eventuell zu extrahieren. Sein Bescheid war folgender: „Das letzte Mal war es ja wenigstens eine sichere Infektion, aber dieser Mann hat ja fast nichts.“ Ein einziger Zahn (der 1. rechte obere Schneidezahn) war ein wenig empfindlich auf Beklopfen, aber es war röntgenologisch kein Granulom zu sehen. Die anderen 3 devitalisierten Zähne schienen nach dem Röntgenbild ebenfalls ganz gesund zu sein. Ich empfahl trotzdem, zunächst den druckempfindlichen Zahn aufzumachen. Dessen Eröffnung war sehr schwierig, weil die Wurzel korkzieherartig gewunden und dazu bereits vor 22 Jahren mit einer ziemlich harten Paste gefüllt worden war. Der Zahnarzt war zum Glück ein außerordentlich geschickter Mann und konnte schließlich zur Wurzelspitze vordringen. Der Patient hat mir dann gesagt: „Als ich vom Stuhl herunterging, habe ich nichts mehr von meinen Schmerzen gespürt, welche mich 17 Jahre gepeinig hatten.“ So blieb es nahezu 8 Monate lang. Allerdings ist der Verlauf auch nicht ganz so glatt gewesen, denn nachdem man nun diesen Zahn 1/2 Jahr lang — unter monatlichem Wechsel der Asphalindochte — offen gehalten hatte und die Beschwerden nicht wieder aufgetreten waren, hielten wir den Patienten für geheilt und machten den Zahn wieder zu. Die Behandlung mit Asphalindochten halte ich, nebenbeigesagt, nach meinen Erfahrungen für das Beste. Man darf aber das Asphalin nicht an die Spitze des Dochtes geben, sondern nur ungefähr bis zur dessen Mitte. Dann wird der Docht in den Wurzelkanal hineingeschoben. Wenn man im Zweifel ist, ob der Zahn mit dem Rheumatismus etwas zu tun hat oder nicht, empfehle ich dieses Verfahren ganz besonders. Man kann dann diesen Docht das erste Mal 3 Wochen, später 1 Monat, schließlich sogar 2 bis 3 Monate lang drin belassen. Verschwinden die Beschwerden, dann ist der Zahn ursächlich am Rheuma beteiligt und muß raus, denn es gibt keine Möglichkeit, einen solchen Zahn zu retten. Wenn man ihn allmählich wieder zumacht, so tritt das Rheuma wieder auf und zwar meist schlimmer als vorher. Und öffnet man die Pulpa zum zweitenmal, gehen die Beschwer-

den viel weniger schnell zurück oder manchmal überhaupt nicht mehr. Und so war es auch bei dem oben erwähnten Patienten. Als man ihm den Zahn wieder zumachte, bekam er 2 Monate später schlimmere Schmerzen, als er je zuvor gehabt hatte, und sagte zu mir, wenn er das noch weiter ertragen müsse, schieße er sich eine Kugel durch den Kopf. Jetzt habe er mal 1/2 Jahr lang gesehen, wie angenehm das Leben sei, wenn einem nicht ständig die Knochen weh täten und man sich mühelos bücken und drehen könne; nun halte er die neuerdings aufgetretenen und noch stärkeren Schmerzen nicht mehr aus. So machten wir die Pulpa zum zweitenmal auf, aber der Bohrer geriet auf Abwege und es kam zu einer Perforation. Schon am Abend bekam der Patient starke Schmerzen, also einen Zahnabszeß.

Sobald die Infektion richtig entwickelt war, legten sich die Schmerzen vollständig. Alle Gelenke wurden beweglich, wie wenn sie geschmiert worden wären. Aber als diese aufgepropfte Zahninfektion vorbei war, da waren auch die Schmerzen wieder da. Ganz merkwürdig; es war als ob durch die frische akute Infektion (durch deren Leukozytenwall wahrscheinlich) die alte Infektion abgekapselt und dadurch der Bakteriengiftstrom abgestoppt worden wäre. Es war ganz auffallend, daß sich der Patient während der akuten Infektion, auf deren Gift er noch nicht allergisch reagierte, viel beweglicher und wohler fühlte als vorher, da nur der Docht im Wurzelkanal die Gifte aufsaugte. Nach dem Abklingen der Infektion mußte der Zahn entfernt werden, wobei aber ein Stück der infizierten Wurzelspitze abbrach. Das ist auch ein häufiger Nachteil der devitalisierten Zähne, daß sie porös werden, so daß sie bei der Extraktion in die Brüche gehen. Solange bei dem Patienten die abgebrochene Wurzel noch drinnen stak, hatte er viel zu leiden unter dem Rheumatismus. Nach ihrer spätem Entfernung bekam er nochmals einen heftigen, drei Wochen dauernden Anfall, worauf er zehn Jahre lang von Rheumatismus frei war.

Aber nach Ablauf dieser Zeit mußte man ihm wieder einen Zahn devitalisieren. Da traten nach 6 Monaten erneut die alten Rheumabeschwerden auf. Auf Öffnung der Wurzel sofort Ruhe! Nach Schließen Wiederauftreten der Beschwerden. Mehrere konservative Behandlungen, die versucht wurden, blieben ohne jeden Erfolg. Aber nach der Extraktion verschwanden die Beschwerden wieder. Längere Zeit nachher wiederholte sich dasselbe Spiel nach der Devitalisation eines weiteren Zahnes, und wieder verschwand der Rheumatismus nach dessen Extraktion. Nun hatte der Patient

genug und verlangte vom Zahnarzt die Extraktion aller übrig gebliebenen devitalisierten Zähne, was dieser widerstrebend ausführte. Es blieben sechs gesunde Zähne im Unterkiefer, von welchen der Zahnarzt vier anbohrte, um eine Befestigung für die Unterkieferprothese zu machen, da bekanntlich letztere häufig nicht fest-sitzt.

Nach zwei Jahren trat die Arthritis wieder auf: zwei der angebohrten Zähne waren abgestorben. Der Zahnarzt versuchte es mit üblichen Einlagen. Ein halbes Jahr ging es gut; dann traten neben den wiederkehrenden Gelenkschmerzen schwere Beklemmungen in der Herzgegend und ohnmachtähnliche Schwindelanfälle auf. Die Zähne mußten wieder geöffnet werden, was Linderung verschaffte. Nach der später erfolgten Extraktion trat ein Rückfall der Gelenkschmerzen ein, der mehrere Monate dauerte, schließlich aber in Heilung überging.

Ich habe öfter die Beobachtung gemacht, daß die Beschwerden nach dem bloßen Öffnen der toten Zähne augenblicklich verschwinden, während sie nach der Extraktion wieder erneut aufflammen, sich oft vorübergehend noch verstärken und erst nach Monaten abklingen. Dies ist offenbar auf Streuung infolge des Eingriffes zurückzuführen, muß aber in Kauf genommen werden.

Nach weiteren zwei Jahren geschah genau dasselbe mit den anderen beiden angebohrten Zähnen; ebenfalls ein Aufflackern der Schmerzen der beiden Zähne während beinahe einem Jahr mit schließlicher Heilung nach Entfernung.

Beachtenswert ist, daß nach jeder neuen Devitalisierung der gleiche Krankheitsprozeß in gang kam und in gleicher Weise ablief, sich aber jedes Mal als hartnäckiger erwies und länger zur Heilung brauchte. Das kommt meines Erachtens daher, daß sich die Allergie infolge der Ausscheidung der Bakteriengifte ständig verstärkt und auch die Schädigung von Nebenniere (Cortisonbildung) und Leber immer erheblicher wird. Darauf weist auch die starke Verminderung des Blutdrucks hin, an welcher der Patient schon in jungen Jahren litt, die sich aber nach der Entfernung aller toten Zähne bedeutend besserte.


Dieser Fall ist, was wohl niemand bestreiten wird, ebenfalls ein Schulbeispiel dafür, daß die Ansichten Rosenows richtig sind, und daß sowohl die rheumatischen Krankheiten, wie auch noch viele andere durch tote Zähne verursacht werden.

Fall 3.: Ein Patient der das ganze Leben hindurch leidend war und große Mühe hatte, seine Tätigkeit als Buchhändler auszuüben. Mit 46 Jahren mußte er sich einer Herzoperation unterziehen, da eine Klappe durch Infektion fast undurchgängig geworden war. Doch erholte er sich nach der Operation nicht, wohl aber nach der nun auf meinen Rat erfolgten Extraktion aller devitalisierten Zähne. Er ist heute mit 56 Jahren bei weit besserer Gesundheit und leistungsfähiger als mit 30 Jahren. Dieser und andere Fälle haben in mir die Überzeugung wachgerufen, daß auch der Herzinfarkt sozusagen immer auf Infektion durch tote Zähne zurückzuführen ist. Auch diese Erkrankung war äußerst selten, bevor die Methode der Devitalisierung aufkam.

Zwar wird behauptet, daß der Infarkt durch Aufregungen und nervöse Spannung hervorgerufen werde, doch ist dies eine bloße Annahme ohne den Schatten eines Beweises. Es ist gewiß möglich, daß obige Umstände zur Auslösung des Infarktes beitragen können, aber ein Embolus ist eine organische Erkrankung, die sehr lange Zeit braucht, bis sie soweit gediehen ist, ehe es zu einer Verstopfung eines großen Gefäßes, d. h. zur Katastrophe kommt. Aufregungen können funktionelle Störungen zur Folge haben oder bestehende Krankheiten verschlimmern, genügen aber nicht, sie hervorzurufen.

Fall 4.: Bei einem anderen Patienten, der bereits eine ähnliche Leidensgeschichte durchgemacht hatte wie Patient Nr. 2 und bei dem auch die Sanierung der Kiefer nach 30jährigem Leiden schließlich zur Beschwerdefreiheit geführt hatte, traten plötzlich mit 75 Jahren wieder rheumatische Beschwerden auf, besonders in den Hüftgelenken, den Schultergelenken und im Kreuz. Er hatte nur noch wenige anscheinend gesunde Zähne, wovon aber auch zwei seinerzeit verbunden worden waren mittels eines Goldstreifens, der in den beiden Zähnen durch eine Goldplombe verankert war. Das war zur Befestigung einer Brücke vor etwa 15 Jahren gemacht worden, doch war die Pulpa der Zähne nicht angebohrt worden. Auch hier hatte der Zahnarzt dem Patienten jede Garantie gegeben, daß die Zähne am Leben blieben. Später mußte die Brücke entfernt werden, weil der rückwärtig gebliebene Brückenpfeiler devitalisiert war und extrahiert werden mußte. Als alle Behandlungen nichts halfen, fiel mein Verdacht auf die beiden zurückgebliebenen, anscheinend lebenden Zähne.

Da die Röntgenaufnahme normale Verhältnisse ergab und ein sicheres Absterben der Zähne mit den ändern hierfür zuständigen Methoden nicht

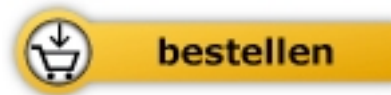

Adolf Voegeli

[Warum so krank?](#)

Erfahrungen und Erkenntnisse aus 55
Jahren ärztlicher Praxis

257 Seiten, kart.
erschienen 1991



Mehr Homöopathie Bücher auf www.narayana-verlag.de