

# Frans Vermeulen

## Konkordanz der Materia Medica

Leseprobe

[Konkordanz der Materia Medica](#)

von [Frans Vermeulen](#)



<http://www.narayana-verlag.de/b265>

Das Kopieren der Leseproben ist nicht gestattet.

Narayana Verlag GmbH  
Blumenplatz 2  
D-79400 Kandern  
Tel. +49 7626 9749 700  
Fax +49 7626 9749 709  
Email [info@narayana-verlag.de](mailto:info@narayana-verlag.de)  
<http://www.narayana-verlag.de>

In unserer [Online-Buchhandlung](#) werden alle deutschen und englischen Homöopathie Bücher vorgestellt.



## HIPPOZAENINUM

Glanderinum; Malleinum; Rotzbazillus

## Hippoz.

**Charakteristika** - Diese wirkungsvolle Nosode, eingeführt von Dr. J.J. Garth Wilkinson, deckt Symptome ab, die auf Prozesse hinweisen, wie sie zu Tuberkulose, Krebs, Syphilis usw. gehören, was für die Behandlung von Ozaena und skrofulösen Schwellungen vielversprechend ist. Pyämie, Erysipel. Chronische Rhinitis; blutige Absonderungen. »Pyämie und Entzündung der Venen und Lymphgefäße, v.a. wenn sich Eiter bildet. Schleimhäute [zuerst die der Nase] zeigen Symptome von Entzündungsprozessen und Ulzeration. Große hervorstehende Tumore und Abszesse, die extrem schmerzhaft und hart werden, dann entwickelt sich allmählich eine teigige Konsistenz; fluktuierend; nach Öffnen entsteht ein ausgedehntes Geschwür mit unregelmäßigen Rändern, mit weißer Ablagerung bedeckt. Eitrige Infiltrate in Haut und Zellgewebe, v.a. an Stirn und Lidern und nahe der Gelenke. Kann bei Scharlach in Frage kommen, wenn der Atem faulig riecht, die Mundgänge mit zäher Lymphe und Schleim gefüllt und die Tonsillen stark geschwollen sind. Stark geschwächt und abgemagert, somit ein sehr ähnliches Erscheinungsbild wie bei chronischer Tuberkulose mit hektischem Fieber. Ausscheidungsmengen größer als die Nahrungszufuhr. Zahlreiche Ekchymosen in inneren Organen. An Beinen, Kopf, Seiten, Brust, nahe der Genitalien, in langen Fäden, harte Schwellungen von der Größe einer Erbse zu der einer Hasel- oder Walnuss; nach Vergrößerung brechen sie auf und sondern ein viskoses, gelbbraunes

## Hippoz.

838

Wundsekret ab. Alle angegriffenen Bereiche schwellen an, werden ödematös. Schmerzempfindung an der Impfstelle, gefolgt von Rötung und Entzündung, Fieber, schließlich geschwollene, entzündete Lymphgefäße.

**Kopf** - SQ «Mit Ohnmachtsanfällen, os Entzündung der Gehirnmembrane. Eiteransammlung zwischen Schädelknochen und Dura mater. Verstreute Abszesse in der Gehirnmasse. Haar verliert seinen Glanz.

Augen - os '»Augen voller Tränen oder Schleim. Pupillen dilatiert, während Kollaps.

**Ohren** - SE '«Kitzelndes Geräusch in den Ohren.

Nase - os Rot, geschwollen. *Katarrh, Ozcena, Ulzeration*. Absonderung scharf, fressend, blutig, übelriechend; '»Absonderung oft nur aus einem Nasenloch. Tuberkel an den Nasenflügeln. Papeln und Ulzeration in Stirnhöhlen und Rachen. '»Diffuse Rötung der Nase breitet sich über Stirn und Gesicht aus. Oberer Abschnitt der Nase besonders berührungsempfindlich, mit diffuser, erysipelatöser Schwellung. Nasenlöcher mit fauligen, krustigen Ablagerungen oder mit klebrigem Schleim bedeckt. Gangrän der geschwollenen Nasenwurzel. Zerstörung des Nasenknorpels. Ausscheidung von dünnem, klebrigem, hellem Schleim aus der Nase. Übelriechendes, schleimig-eitriges Sekret. Absonderung grau, grünlich, sogar blutig und übelriechend. Ulzera tief, schmalzartiger Fundus; Ränder kammartig, erhaben, klebrigem Sekret, kein Schorf, meist in Gruppen, zuerst linsengroß, zusammenlaufend. Ulzerationen verlaufen von unten nach oben. Kleine Papeln mit gelblicher Farbe auf den Nasenschleimhäuten. *Hemmt die Neigung :u katarrhalischen Beschwerden.*

**Gesicht** - os Alle Drüsen geschwollen; schmerzhaft; bilden Abszesse. '»Parotitis.

**Mund** - os '»Sprechen schwierig. Zunge trocken, dick mit schwarzer, rußiger Ablagerung bedeckt. Stomatitis. Fauliger Atem. Ulzera am harten Gaumen. **Zähne** - 'Zahnfleisch und Zähne bedeckt mit schwarzer, rußiger Ablagerung bedeckt. "Zahnfleischbluten.

**Hals** - os '»Tonsillenschwellung verschließt die Choanen. Schleimhäute im Schlund geschwürrig, gelb, wie Speck. Ekchymose, Rötung, Schwellung, Ausschläge und faulige Ulzera an der Schlundschleimhaut. Schluckbeschwerden durch Entzündung im Schlund.

**Nahrung** - >Appetitverlust; durstig [""übermäßiger Durst, v.a. während Diarrhöe].

**Magen** - os '«Magendarmkatarrh; Verdauungsstörungen, Appetitverlust; Obstipation. im späteren Stadium Diarrhöe. Große Ekchymose an der Magenschleimhaut. **Abdomen** - os '»Hepatitis & gangränöse und geschwürige Entzündung der Gallengänge.

Vergrößerte Milz. Leistendrüsen geschwollen. Leberverfettung. **Rektum** - os '»Unfreiwilliger Stuhl während Kollaps. Obstipation. Erschöpfende Diarrhöe mit allgemeiner Kachexie und Diarrhöe vor letalem Ausgang. **Harnwege** - os "Tuberkel und Abszesse in den Nieren. Eiweiß im Harn, auch Leuzin und Tyrosin.

**Männer** - os '»Tuberkel und Abszesse: Eichel; Hoden. Schwellung und Entzündung der Hoden.

**Frauen** - os '«Schleimiges Vaginalsekret. Abort.

**Larynx** - os Heiserkeit.

**Atmung** - Bronchialasthma. Geräuschvolle Atmung; kurz, unregelmäßig. Erstickungsgefahr. «Kurz und unregelmäßig, während Kollaps. Zuerst teilweise behindert, später vollständige Dyspnoe. Dyspnoe durch Larynx- oder Lungenbeschwerden. ERSTICKUNG DURCH ÜBERMÄSSIGE SEKRETIONEN. **Husten** - Mit Dyspepsie.

'»Reizhusten. *Keuchhusten*.

Sputum - Im Übermaß. '»Patient hustet stark mit viel Auswurf, Sputum ist gewöhnlich sehr ähnlich wie das Nasensekret.

**Brust** - os *Bronchitis hei alten Menschen*, wenn Erstickungsgefahr durch übermäßige Sekretion besteht. Tuberkulose. «*Vernachlässigte Bronchitisfälle*. Pneumonie & rostfarbenes Sputum. Lungenabszess & Pleuritis. Eiterung der Lungen. Ausgedehnte Rasselgeräusche über die Brustwände.

**Herz** - os '»Puls sehr schnell und klein, 110 bis 120; in manchen Fällen verzögert. **Extremitäten** - SQ »'Unklar, in den Gliedern, v.a. in Muskeln und Gelenken. Anfallsartige Muskelkrämpfe vor tödlichem Ausgang, os '»Schmerzhafte Schwellung der Gelenke. Periartikuläre, nicht fluktuierende Schwellungen. Aufgesprungene Haut in den Gelenkbeugen; Nässen einer bräunlichen Flüssigkeit, gefolgt von Ulzeration. Akuter Gelenkrheumatismus & sehr starke Schmerzen.


**Obere Extremitäten** - os '»Wunde Finger, Arm geschwollen, phlegmonös und erysipelatös mit Pusteln und Ulzera.

**Untere Extremitäten** - os '»Anasarka der unteren Gliedmaßen. Hüfterkrankung. Phlegmasia dolens. Psoas- und Lendenabszesse. Eiterung beider Kniegelenke; viel Eiter im Gelenkbeutel des Kniegelenks.

Schlaf - '»Schlaflosigkeit und große Ruhelosigkeit. Nächtliches Delirium. **Fieber** - '»Frost und Fieber bei Abszessen oder Ulzera. Fieber, wenn eine Reihe von Abszessen in rascher Folge auftreten. Fauliges Fieber. Symptome wie Frühstadium von Typhus. Fieberanstieg unregelmäßig oder regelmäßig intermittierend. Wenn die Schmerzen stärker werden, kehrt das Fieber oft regelmäßig wieder oder es wird kontinuierlich. Hohes Fieber ohne Unterbrechung, sogar morgens, Temperatur 41° C. Frost - '»Häufig kälteempfindlich.

**Haut** - Schwellungen des Lymphgewebes. Knoten im Arm. Malignes Erysipel; '»bes. wenn & viel Eiterbildung, Zerstörung der Partien. Pusteln und Abszesse. Ulzera; «oft so tief, dass sie Sehnen und Knochen bloßlegen. Rupia. Ekzem. '»Ulzera, die nicht heilen, die livide aussehen. Ulzera werden korrodierend, schankerartig und schmutzig weiß. Sinus- und fistelartige Ulzera, mit Absonderung von übelriechendem, wässrigem Eiter, zeigen keinerlei Tendenz zur Bildung von Granulationsgewebe. Neue Abszesse bilden sich ständig in der Umgebung der Ulzera, v.a. um die Gelenke. Große Abszesse in verschiedenen Körperbereichen, & entzündete Lymphgefäße und Drüsen. Inhalt der Abszesse oft mit Blutspuren, mit eher viskoser Konsistenz, Bindegewebe oder Muskelsubstanz sind erweicht. Pusteln mit käsigem, eitrigem Inhalt. Pustuläre Tinea. Unter größeren Blasen klar umrissener Schorf von stumpfem Grau. Zusammenfließende Pocken. Maligne, phagedänische Hautkrankheiten. Umschriebene oder diffuse Läsionen auf der Haut. Fluktuierende Tumore im Muskelgewebe. Vereinzelt Heilung mit Narbengewebe. Elephantiasis.

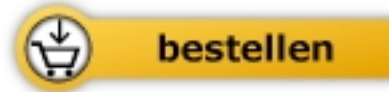
**Verwandtschaft** - *Vergleiche*: *Aur.*; *Bac.*; *Cadm-s.*; *Hep.*; *Kali-bi.*; *Psor.*; *Syph.*; *Tub-a.*; *Vario.*; die Schlangengift; <*Mucot*. [Cahis Präparat mit dem *Micrococcus catarrhalis*; akute und chronische schleimige Katarrhe bei Kindern und alten Menschen].



Frans Vermeulen

## [Konkordanz der Materia Medica](#)

1788 Seiten, geb.



Mehr Homöopathie Bücher auf [www.narayana-verlag.de](http://www.narayana-verlag.de)