Schünke M / Schulte E / Schumacher U
PROMETHEUS Innere Organe

Leseprobe

PROMETHEUS Innere Organe
von Schünke M / Schulte E / Schumacher U
Herausgeber: MVS Medizinverlage Stuttgart

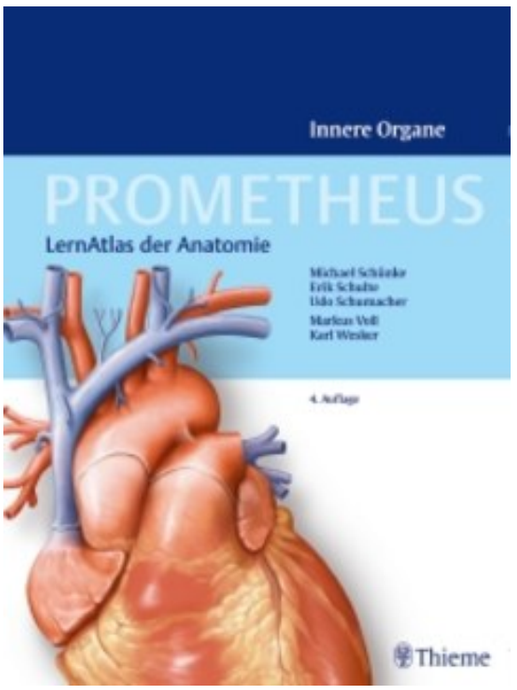

http://www.narayana-verlag.de/b19407

Im Narayana Webshop finden Sie alle deutschen und englischen Bücher zu Homöopathie, Alternativmedizin und gesunder Lebensweise.

Das Kopieren der Leseproben ist nicht gestattet.
Narayana Verlag GmbH, Blumenplatz 2, D-79400 Kandern
Tel. +49 7626 9749 700
Email info@narayana-verlag.de
http://www.narayana-verlag.de

6.20 Halteapparat der Gebärmutter

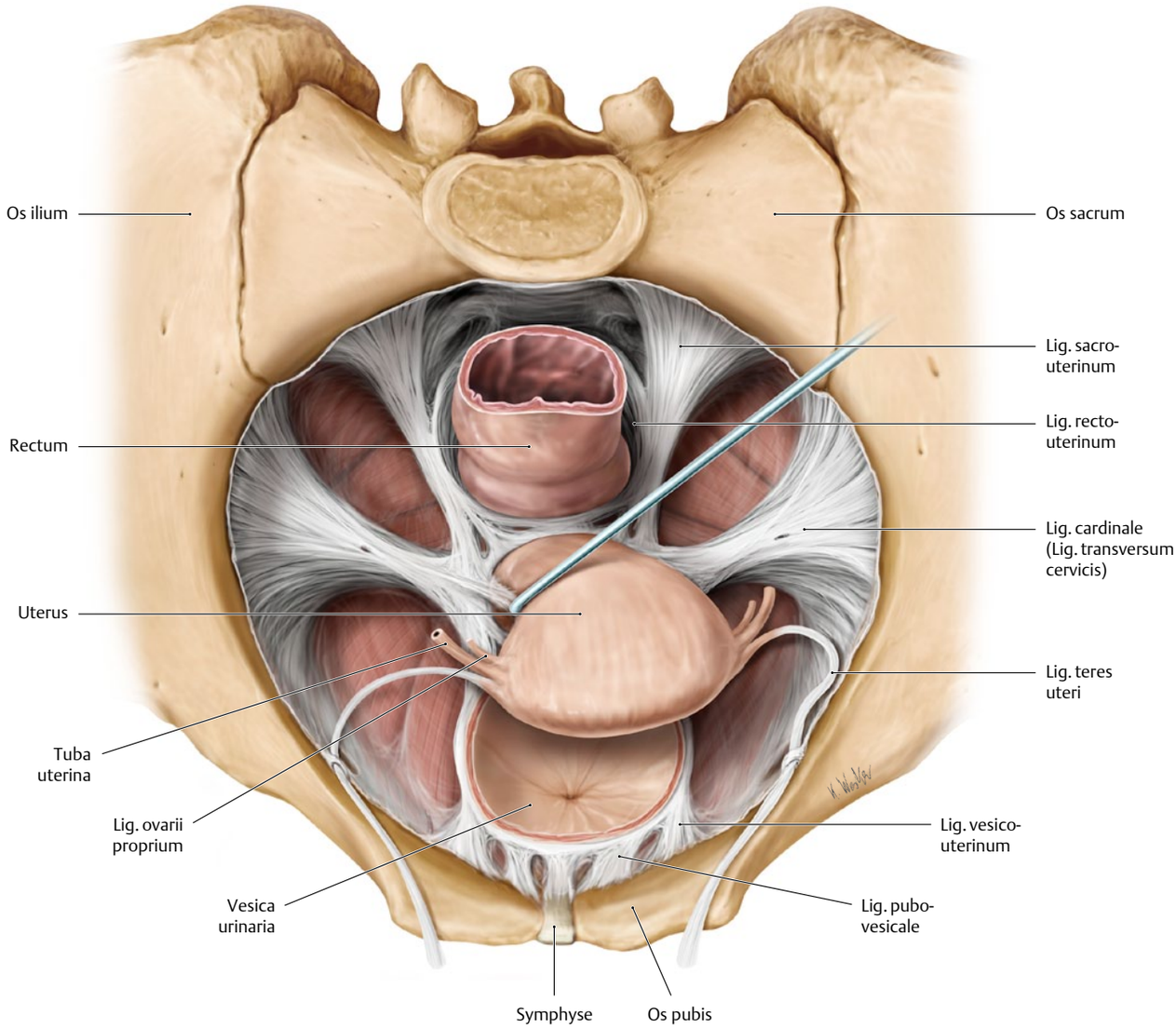

A Halteapparat des Uterus

Lage und Funktion: Der Halteapparat des Uterus liegt im subperitonealen Bindewebe des kleinen Beckens und besteht aus „bandartigen" verstärkten und faserreichen Anteilen des Beckenbindegewebes (s. S. 394). Die Befestigung des Uterus greift hauptsächlich am Uterushals an und ist sowohl in sagittaler als auch in transversaler Richtung ausgespannt. Hierbei wird der Isthmus bzw. die Portio supravaginalis cervicis wie der Flaschenhals einer auf dem Kopf stehenden Flasche umfasst und so im kleinen Becken fixiert, dass die Portio vaginalis auf Höhe der Interspinallinie liegt. Diese Lage wird als normale Stellung, sog. *„Positio" des Uterus* angesehen. Insgesamt ermöglicht der Halteapparat des Uterus dessen physiologische Beweglichkeit in Anpassung an den Füllungszustand der Nachbarorgane. So wird der Uterus bei gefüllter Harnblase aufgerichtet, bei gefülltem Rectum nach vorne gedrängt und bei Füllung beider Organe nach oben angehoben.

Bestandteile: Als kräftigster Anteil wird das *Lig. cardinale* (Mackenroth) bzw. Lig. transversum cervicis, die Summe aller im Parametrium verlaufenden Bindegewebsfasern, bezeichnet, die von der Faszie der lateralen Beckenwand fächerförmig in die Portio supravaginalis cervicis einstrahlen. Sie halten den Uterus in einer federnden Schwebelage, die durch den muskulären Beckenboden abgesichert wird. In sagittaler Ausrichtung wird der Uterus durch verschiedene Bandstrukturen zwischen Symphyse und Kreuzbein befestigt. Dabei verlaufen die Bindegewebsfasern sowohl zwischen Blase und Uterushals als auch zwischen Rectum und Uterushals *(Ligg. pubovesicale, vesicouterinum, sacrouterinum und rectouterinum)* und fixieren auf diese Weise ebenfalls beide Organe. Das *Lig. teres uteri* (Lig. rotundum, rundes Mutterband) verläuft beiderseits vom Tubenwinkel aus im Bogen nach lateral und ventral durch den Leistenkanal zur großen Schamlippe, in der es verankert ist. Das Band enthält glatte Muskelzüge als Ausläufer der Uterusmuskultur und hält den Uterus elastisch in seiner nach vorn geneigten Lage (Anteversio-Anteflexio, s. S. 326).

Beachte: Intraperitoneale Lageveränderungen des Uterus sind meist angeboren, aber auch Tumoren bzw. entzündliche Prozesse durch Verkürzung der Haltestrukturen können die Lage des Uterus verändern. Eine Retroversio-Retroflexio-Stellung kann nach Geburten auftreten (vorübergehende Überdehnung des Bandapparates). Sie bildet sich jedoch nach Abschluss der Rückbildungsvorgänge vollständig zurück.

aus: Schünke u. a., Prometheus: Innere Organe (ISBN 9783131395344) © 2015 Georg Thieme Verlag KG

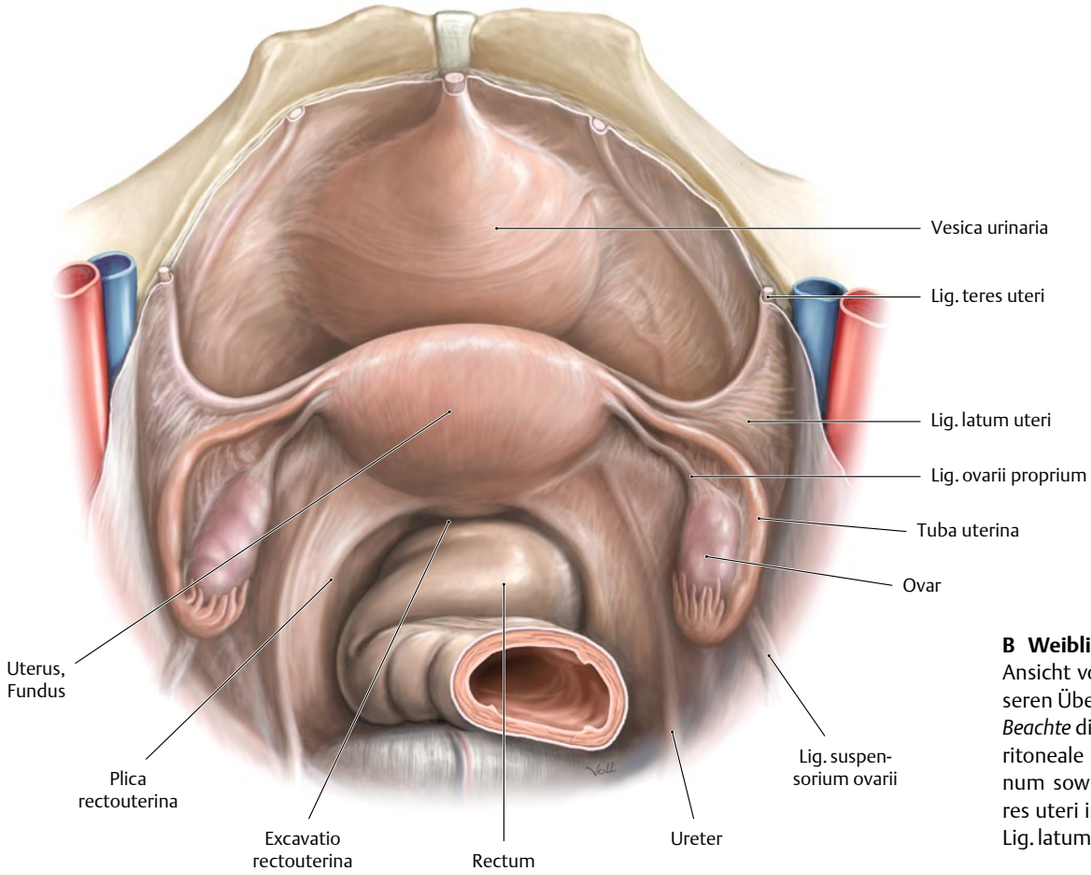

B Weibliches Becken in situ
Ansicht von kranial, Uterus zur besseren Übersicht aufgerichtet.
Beachte die Plica rectouterina als peritoneale Falte des Lig. rectouterinum sowie den Verlauf des Lig. teres uteri im kranialen Abschnitt des Lig. latum uteri.

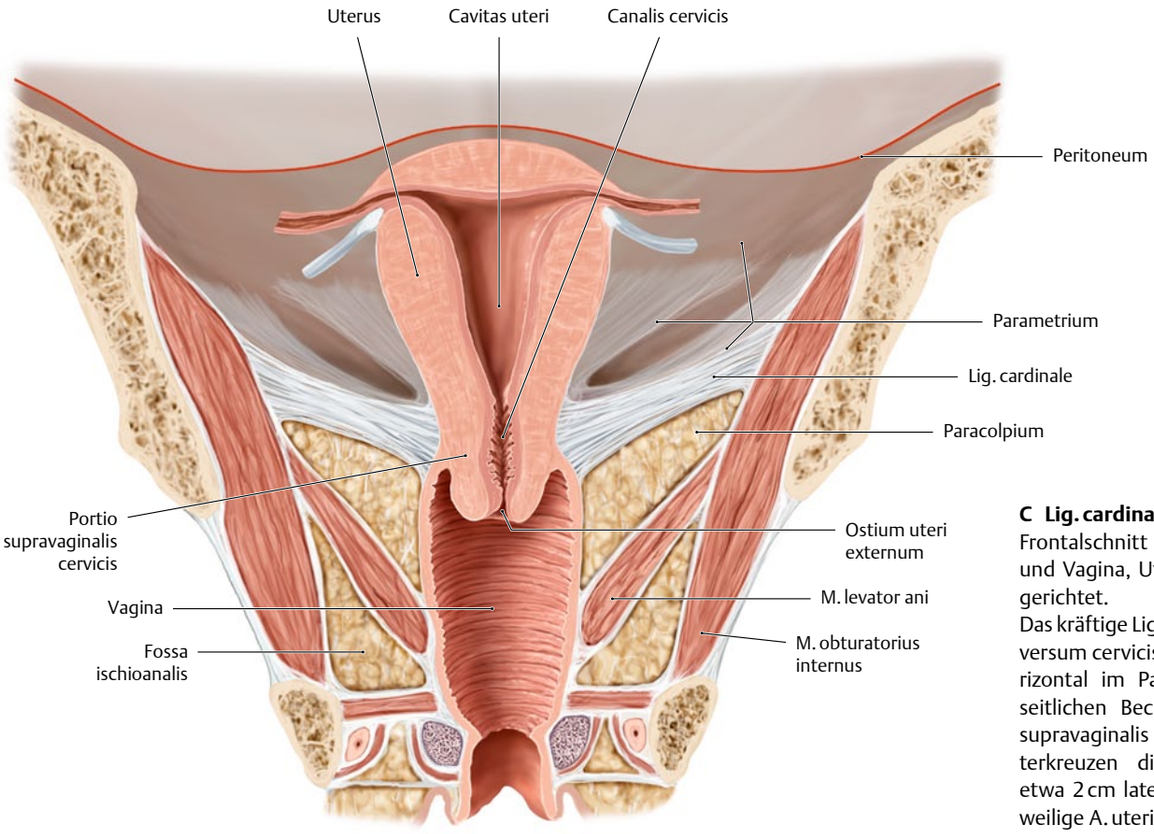

C Lig. cardinale (Mackenroth)
Frontalschnitt auf Höhe von Uterus und Vagina, Uterus nach oben aufgerichtet.
Das kräftige Lig. cardinale (Lig. transversum cervicis) verläuft nahezu horizontal im Parametrium von der seitlichen Beckenwand zur Portio supravaginalis cervicis. In ihm unterkreuzen die beiden Ureteren etwa 2 cm lateral der Portio die jeweilige A. uterina (s. S. 351).

aus: Schünke u. a., Prometheus: Innere Organe (ISBN 9783131395344) © 2015 Georg Thieme Verlag KG

6.21 Weiblicher Beckensitus

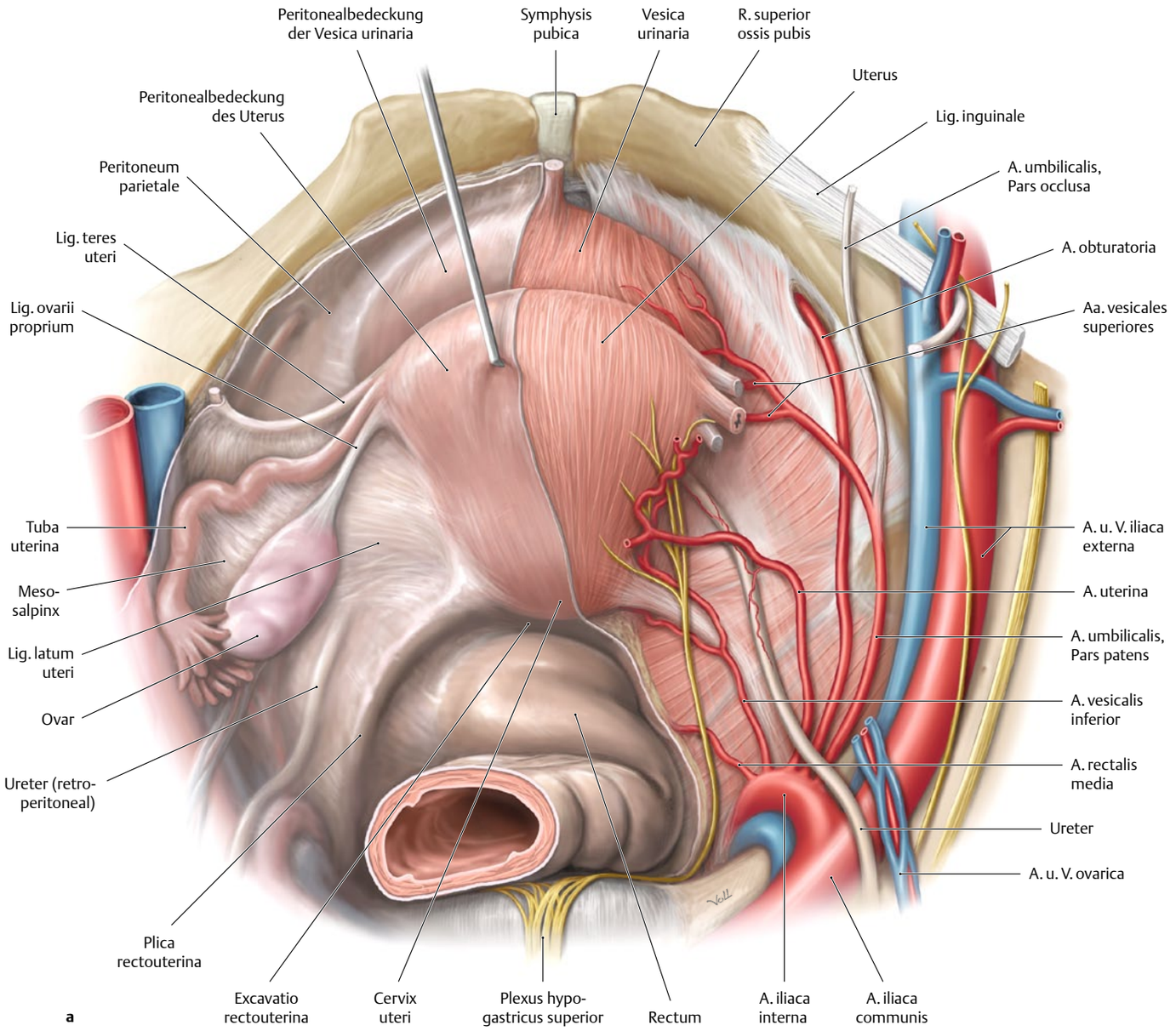

A Weiblicher Beckensitus

a Ansicht von kranial-dorsal; Peritoneum auf dem Uterus, der Harnblase sowie auf der Seiten- und Rückwand des Beckens teilweise abgetragen, Uterus etwas nach ventral gezogen; Lig. latum uteri (Teil des Parametrium, s. S. 394), Ovar und Tube rechts entfernt.
Beachte: Etwa 2 cm lateral der Cervix uteri unterkreuzt der Ureter die A. uterina.

b Schema zur Blutversorgung des weiblichen Urogenitaltrakts, Ansicht von links-lateral (nach Platzer).

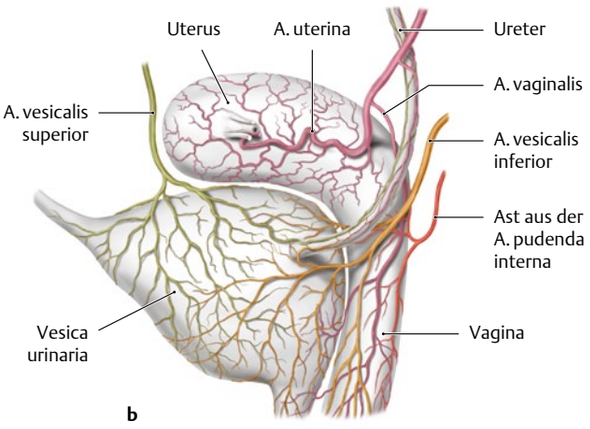

aus: Schünke u. a., Prometheus: Innere Organe (ISBN 9783131395344) © 2015 Georg Thieme Verlag KG

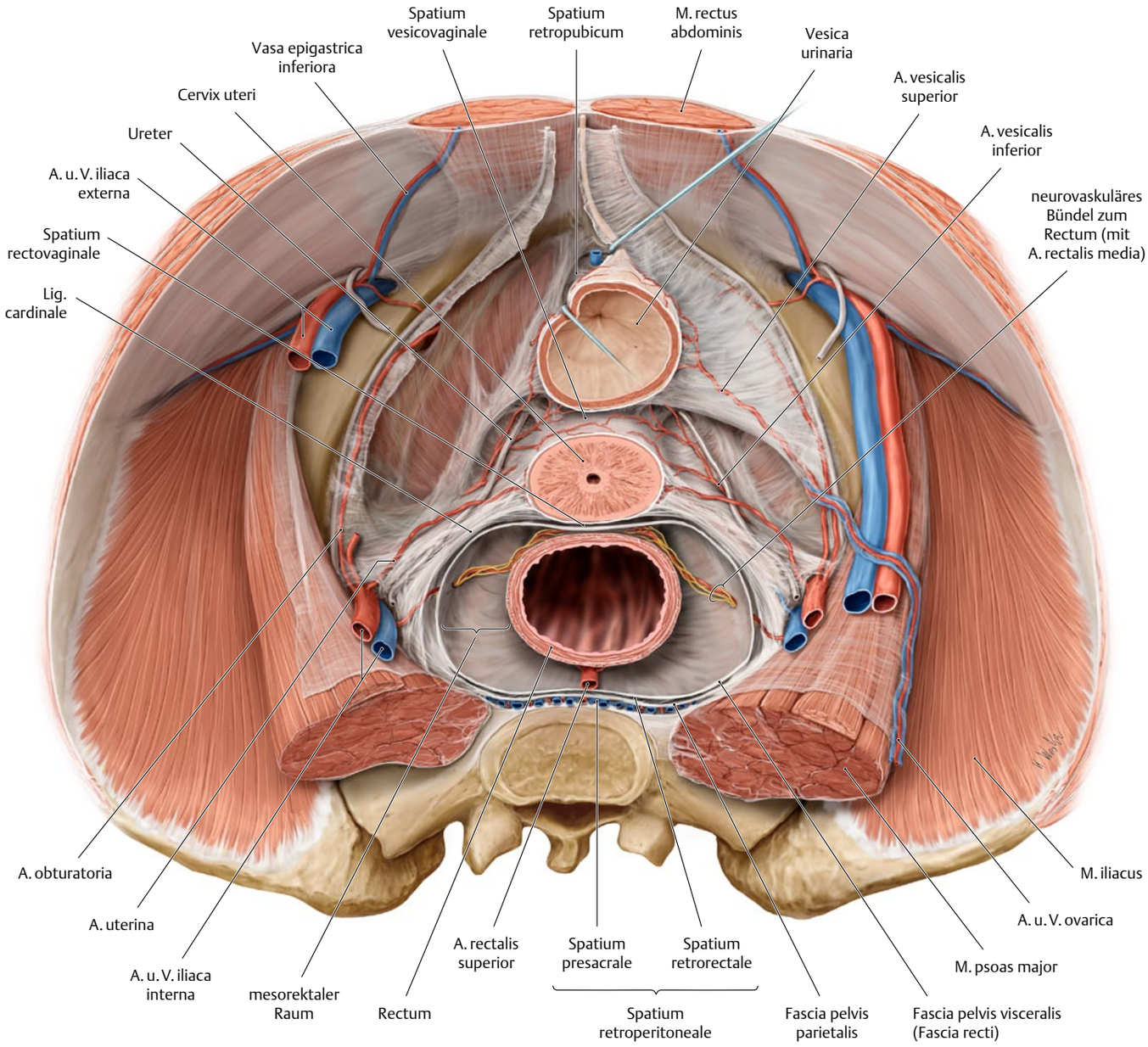

B Weiblicher Beckensitus in der Ansicht von kranial
Horizontal geschnittene Beckenhöhle; zur besseren Übersicht sind zahlreiche Strukturen entfernt: Der Uterus ist an der Zervix abgesetzt und mit den Adnexen entfernt. Harnblase und Rectum sind oben eröffnet. Gefäße sind kranial abgeschnitten. Dadurch werden die Räume des Beckens gut sichtbar:

- vor der Harnblase das Spatium retropubicum,
- zwischen Harnblase und Uterus das Spatium vesicovaginale,
- zwischen Uterus und Rectum das Spatium rectovaginale und
- hinter dem Rectum das Spatium retroperitoneale (mit einem Spatium retrorectale und einem Spatium presacrale).

Um das zum Rectum ziehende neurovaskuläre Bündel (= A. rectalis media und Nervenfasern des Plexus hypogastricus inferior) besser sichtbar zu machen, ist das mesorektale Fettgewebe (vgl. S. 380) zwischen Rectum und Facia recti komplett entfernt. Deutlich ist auch zu erkennen, dass die A. uterina im Lig. cardinale (s. S. 396), dem basalen Abschnitt des Lig. latum uteri, von seitlich zur Cervix uteri zieht und vom Ureter etwa 2 cm lateral der Zervix unterkreuzt wird.

aus: Schünke u. a., Prometheus: Innere Organe (ISBN 9783131395344) © 2015 Georg Thieme Verlag KG

6.22 Männlicher Beckensitus

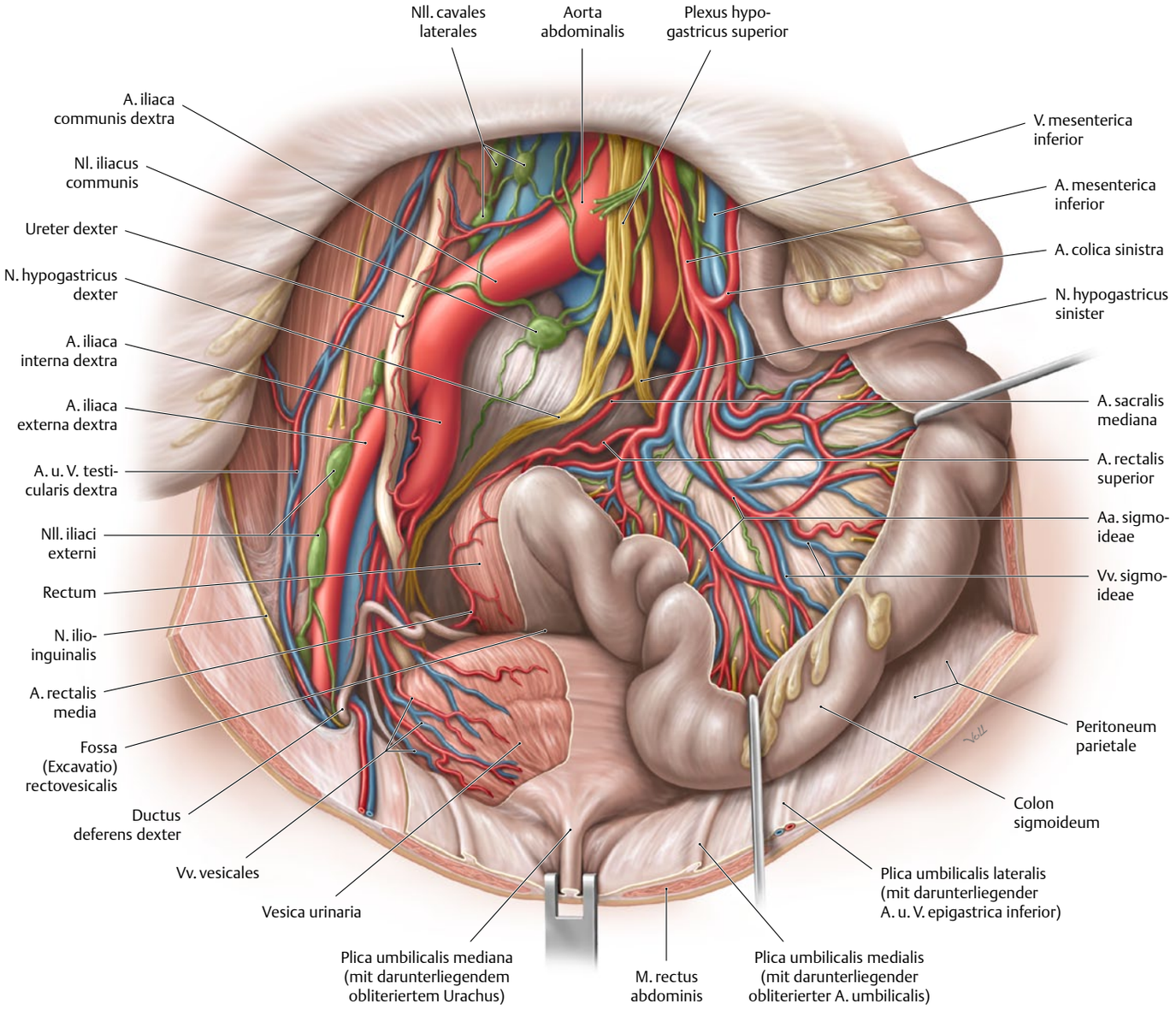

A Männlicher Beckensitus in der Ansicht von kranial-ventral
Colon sigmoideum mit Haken nach vorne, links und oben gezogen; Peritoneum großflächig an Mesocolon sigmoideum, Rectum, Harnblase sowie an der Seiten- und Rückwand des Beckens entfernt, um die darunter liegenden Strukturen sichtbar zu machen. Lymphknoten und vegetative Nervengeflechte im Interesse der Übersicht schematisch dargestellt. Im männlichen Becken geht das Peritoneum von der Harnblase direkt auf das Rectum über und bildet die Fossa (Excavatio) rectovesicalis.

B Beckenfaszien, Mesorectum und Verlauf der neurovaskulären Bündel (s. rechte Seite)

a Männliches Becken in der Ansicht von kranial-ventral nach Entfernung der oberen zwei Drittel von Rectum und Blase.
Sehr deutlich ist das mesorektale Fettgewebe (= Fettgewebe um das Rectum herum) mit der in ihm verlaufenden A. rectalis superior zu erkennen sowie die Hüllfaszie (Fascia recti bzw. Lamina pelvis visceralis, vgl. S. 380), die das Mesorectum umgibt. Zwischen Lamina pelvis visceralis und parietalis verlaufen – von dorsal kommend – die sog. neurovaskulären Bündel beidseits nach vorne. Sie bilden jeweils einen Plexus hypogastricus inferior, ein Geflecht aus sympathischen (N. hypogastricus inferior) und parasympathischen (Nn. splanchnici pelvici) Nerven bzw. Ganglien (Ganglia pelvica). Vom Plexus aus ziehen die Nervenfasern zusammen mit der A. rectalis media zum Rectum und mit den Aa. vesicales zu Prostata, Samenbläschen und Blase.

b Sagittalschnitt durch ein männliches Becken, Beckenbindegewebe und Großteil der Beckenfaszien entfernt; Ansicht von links.
Das Rectum mit seiner mesorektalen Hüllfaszie (Fascia recti/Lamina pelvis visceralis) ist herausgeklappt, um die Lage des Plexus hypogastricus inferior und den Verlauf des neurovaskulären Bündels an seiner lateralen Seite zwischen beiden Faszienblättern zu zeigen. Zwischen Blase, Samenbläschen bzw. Prostata und Rectum ist ein Teil der Denonvilliers-Faszie erhalten (vgl. S. 380).

aus: Schünke u. a., Prometheus: Innere Organe (ISBN 9783131395344) © 2015 Georg Thieme Verlag KG

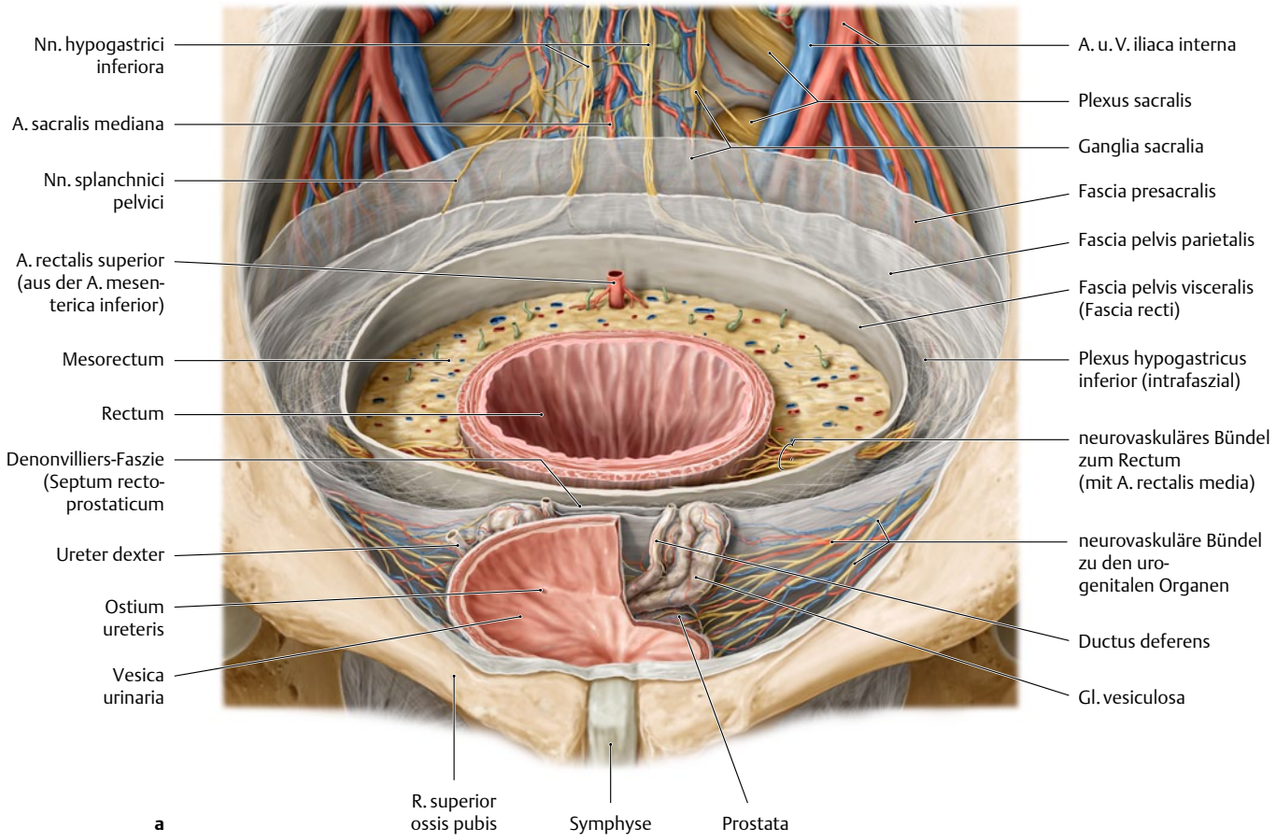

a

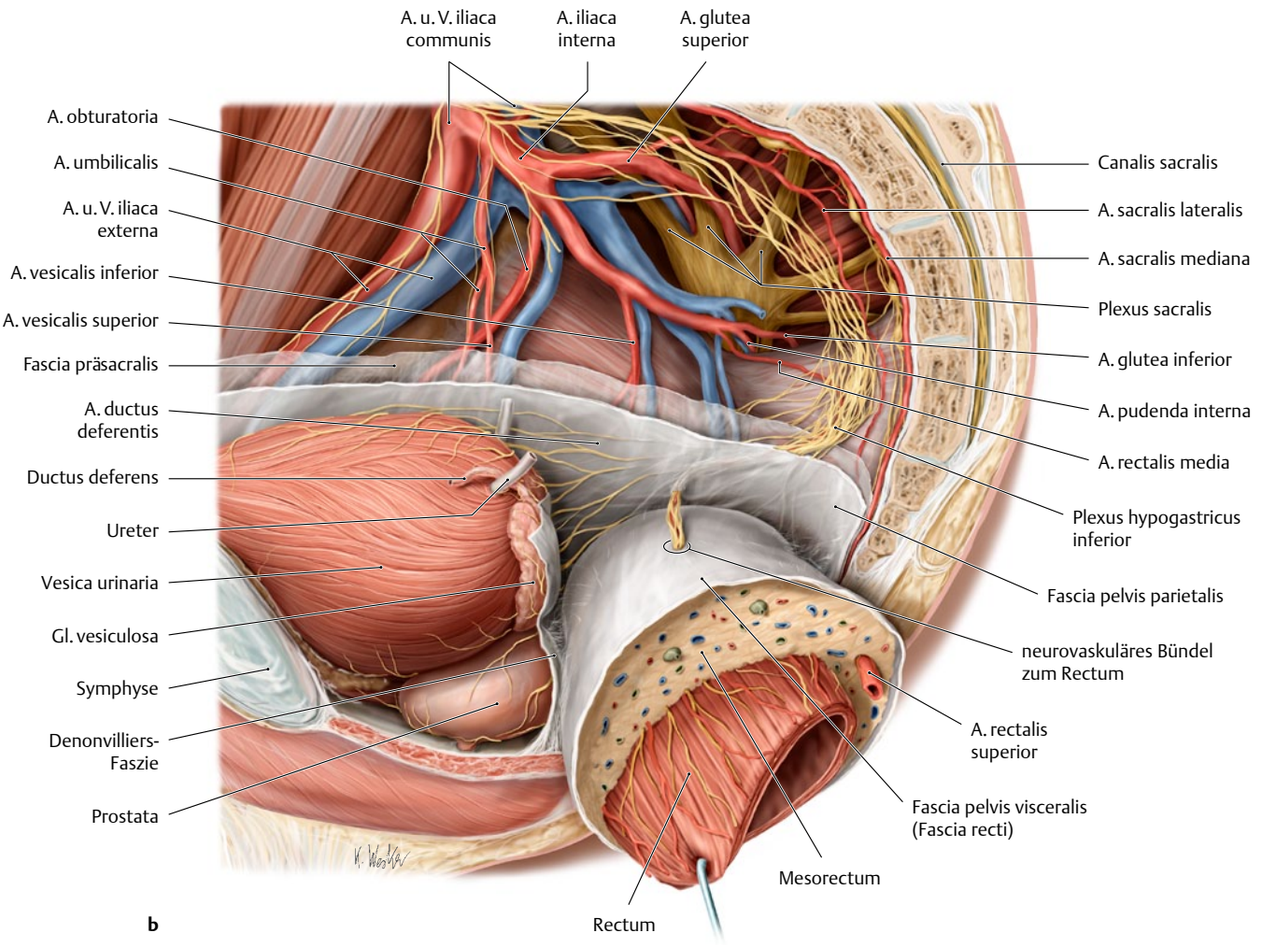

b

aus: Schünke u. a., Prometheus: Innere Organe (ISBN 9783131395344) © 2015 Georg Thieme Verlag KG

6.23 Schnittbildanatomie des weiblichen Beckens

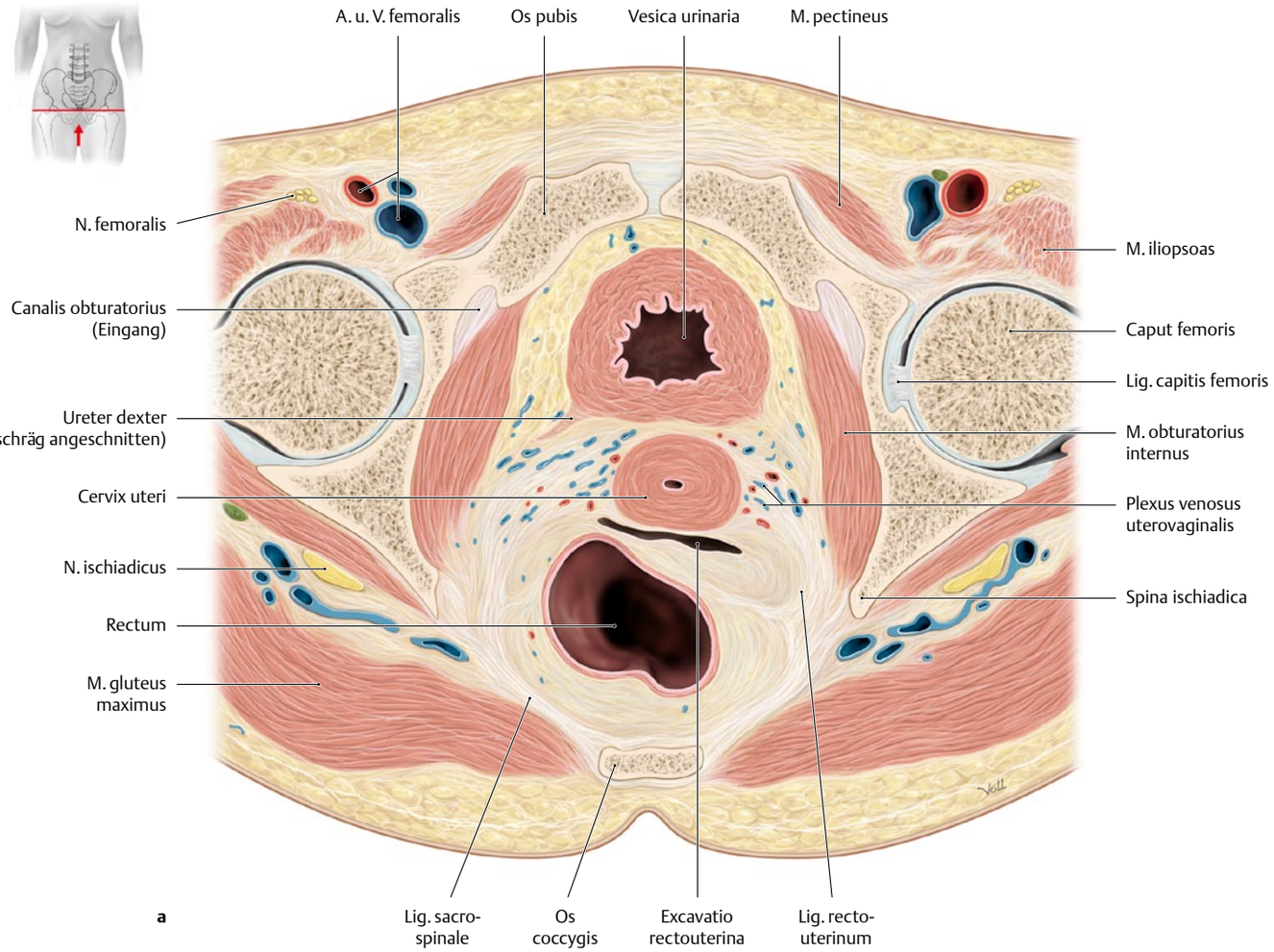

a

A Lage der weiblichen Beckenorgane im Horizontalschnitt

a Schnitt durch das weibliche Becken am Oberrand der Symphysis pubica, Ansicht von kaudal. Die Harnblase ist direkt oberhalb der Ureterenmündung angeschnitten. Dorsal der Harnblase erkennt man den Schnitt durch die Cervix uteri, dahinter liegt das Rectum (von der Zervix gerade noch getrennt durch den Grund der Excavatio rectouterina). Wie beim männlichen Becken auch, findet man Bindegewebe um Harnblase und Rectum. Zusätzlich findet man Bindegewebe um die Zervix („Parazervix"), das eine Fortsetzung des parametranen Bindegewebes nach unten ist. In das Bindegewebe eingebettet erkennt man ein vielfach angeschnittenes Venengeflecht, den Plexus venosus uterovaginalis, die venöse Drainage für Uterus und Vagina.
Beachte: Grundsätzlich findet man eine Peritonealhöhle vor und hinter dem Uterus, die Excavatio vesicouterina (vorn) und die Excavatio rectouterina (hinten). Der hier vorliegende Schnitt liegt im Becken so weit kaudal, dass nur noch die weiter nach kaudal reichende Excavatio rectouterina angeschnitten ist. Die nicht so tief reichende Excavatio vesicouterina endet oberhalb der Schnittebene. Im Schnitt liegt daher zwischen der Cervix uteri und der Harnblase Bindegewebe (früher als Septum vesicovaginale bezeichnet).

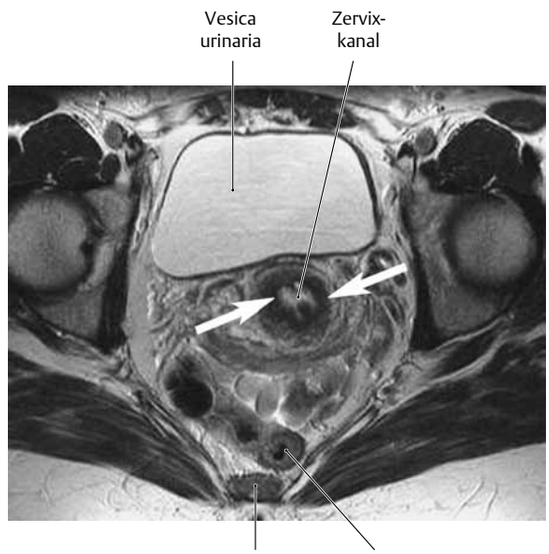

b

b **MRT des Beckens, transversale Aufnahme** (aus Hamm, B. et al.: MRT von Abdomen und Becken, 2. Aufl. Thieme, Stuttgart 2006). Darstellung des ringförmigen signalarmen inneren Zervixstromas (Pfeile), das den schmalen, signalintensiven Zervixkanal umgibt.

aus: Schünke u. a., Prometheus: Innere Organe (ISBN 9783131395344) © 2015 Georg Thieme Verlag KG

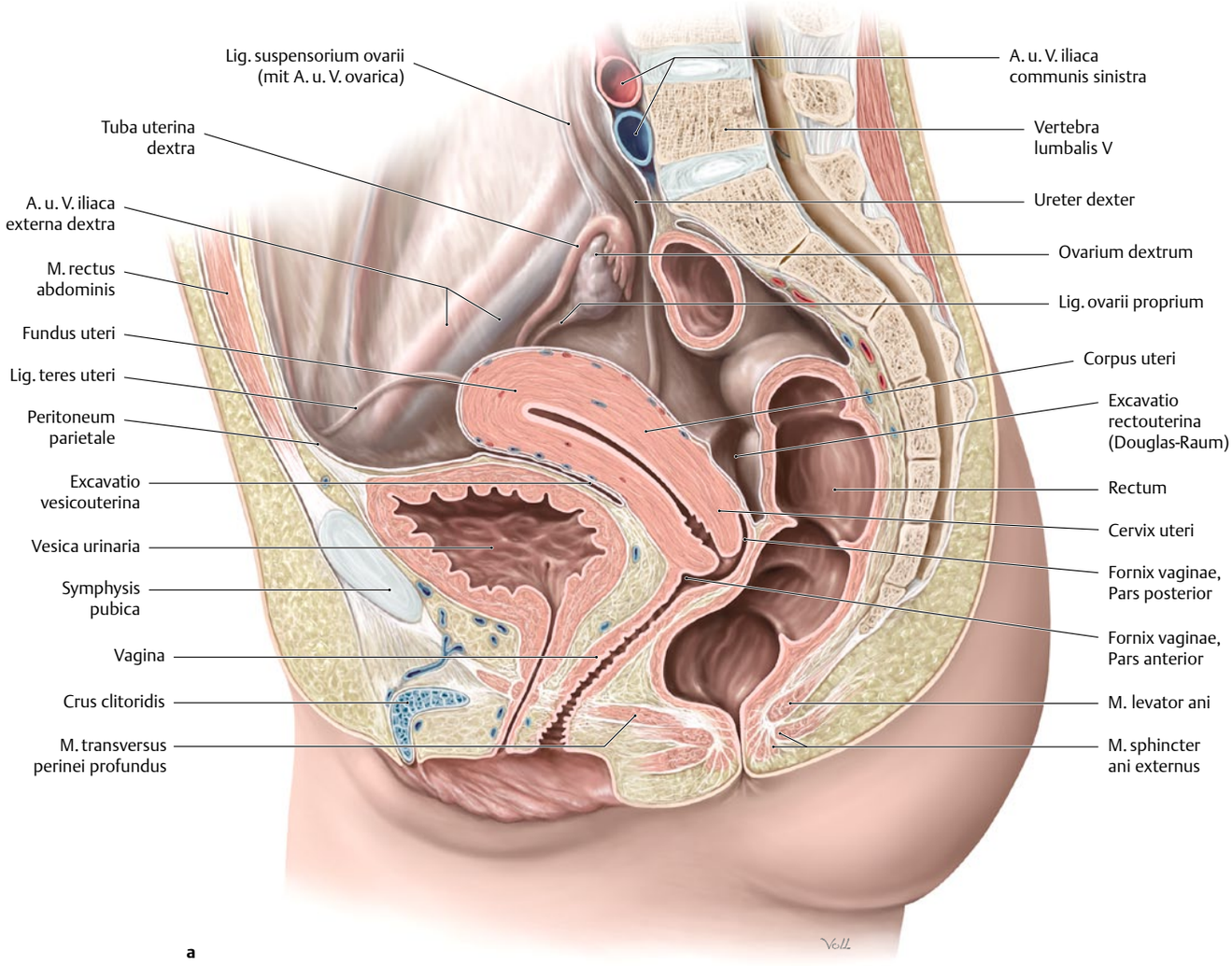

a

B Lage der weiblichen Beckenorgane im Mediansagittalschnitt

a Ansicht von links, Dünn- und Dickdarm bis auf Colon sigmoideum und Rectum entfernt.
Beachte: Bei der Frau schiebt sich der Uterus mit seinem Bandapparat, der sog. Genitalplatte, zwischen Harnblase und Rectum. Dadurch verändern sich die Peritonealverhältnisse im Vergleich zu denen im männlichen Becken charakteristisch: Das Peritoneum zieht wie beim Mann von der ventralen Wand der Peritonealhöhle auf die Oberfläche der Harnblase, von dort aber weiter auf die Vorderwand des Uterus. Da der Uterus in sog. Anteversio und Anteflexio auf der Harnblase liegt, bildet das Peritoneum zwischen Blase und Uterus eine tiefe, aber schmale Grube, die Excavatio vesicouterina (s. S. 324).

b MRT des Beckens, Sagittalschnitt (aus Hamm, B. et al.: MRT von Abdomen und Becken, 2. Aufl. Thieme, Stuttgart 2006). Uterus während der ersten Zyklushälfte (Proliferationsphase) mit schmalem Endometrium und relativ geringer Signalintensität des Myometrium.

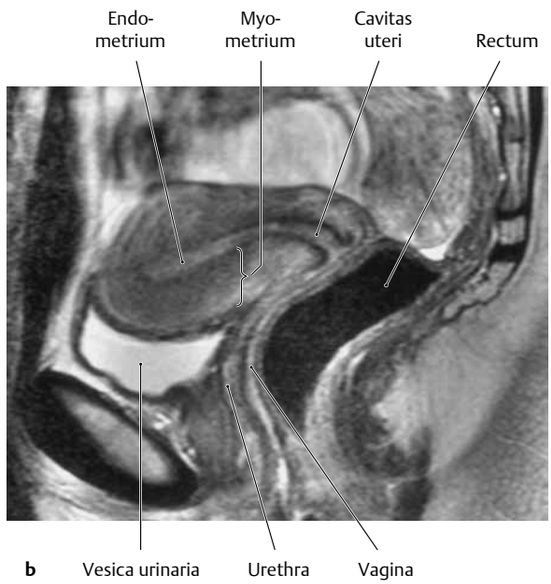

b

aus: Schünke u. a., Prometheus: Innere Organe (ISBN 9783131395344) © 2015 Georg Thieme Verlag KG

6.24 Schnittbildanatomie des männlichen Beckens

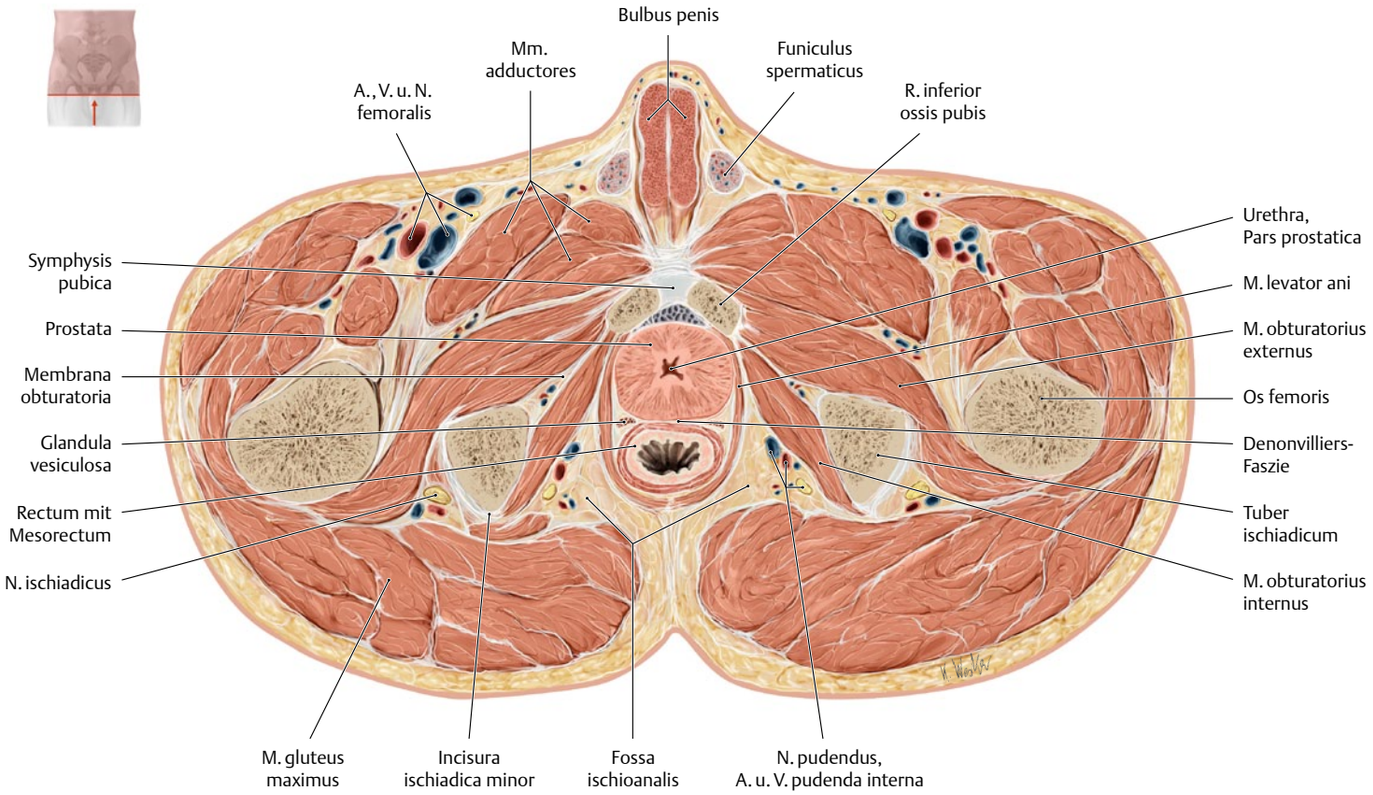

A Lage der männlichen Beckenorgane im Horizontalschnitt
Schnitt durch das männliche Becken auf Höhe der Prostata, Ansicht von kaudal.
Das Bild zeigt die Lage der Prostata unmittelbar hinter den Rr. inferiores ossis pubis und der Symphyse. Hinter der Prostata liegen die ebenfalls angeschnittenen Glandulae vesiculosae. Zwischen Prostata und Rectum spannt sich die Denonvilliers-Faszie aus, eine frontal ausgerichtete Bindegewebsplatte, die das Mesorectum von den urogenitalen Organen abgrenzt. Nach lateral und hinten folgt der M. levator ani, der nach außen an die Fossa ischioanalis grenzt.

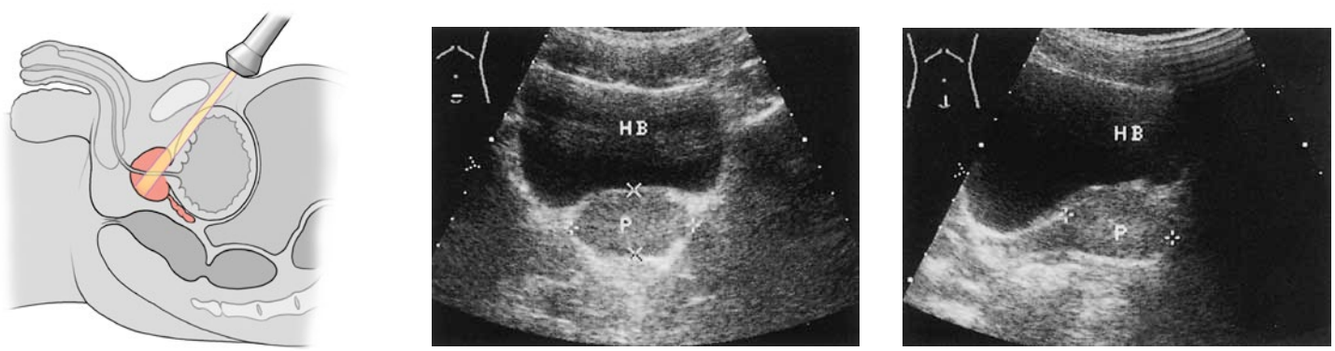

a b c

B Transvesikale Sonographie der Prostata
a schematisierter Mediansagittalschnitt durch ein männliches Becken zur Darstellung der suprapubischen Positionierung des Schallkopfes, Ansicht von links; **b** Normalbefund einer transversal getroffenen Prostata; **c** Prostata im Sagittalschnitt (aus Reiser, M. et al.: Radiologie [Duale Reihe], 2. Aufl. Thieme, Stuttgart 2006).
Die transvesikale Darstellung der Prostata gelingt nur bei ausreichend gefüllter Harnblase. Im Gegensatz zur transrektalen Sonographie der Prostata, die eine differenziertere Beurteilung der Organstruktur ermöglicht und v. a. den Nachweis eines beginnenden organüberschreitenden Tumorwachstums erleichtert (s. S. 338), lässt sich bei der suprapubischen, transvesikalen Sonographie das Organ in allen drei Raumebenen (transversal, sagittal und frontal) darstellen und nach der Formel $V = 0{,}523 \times a \times b \times c$ das Volumen näherungsweise bestimmen.

aus: Schünke u. a., Prometheus: Innere Organe (ISBN 9783131395344) © 2015 Georg Thieme Verlag KG

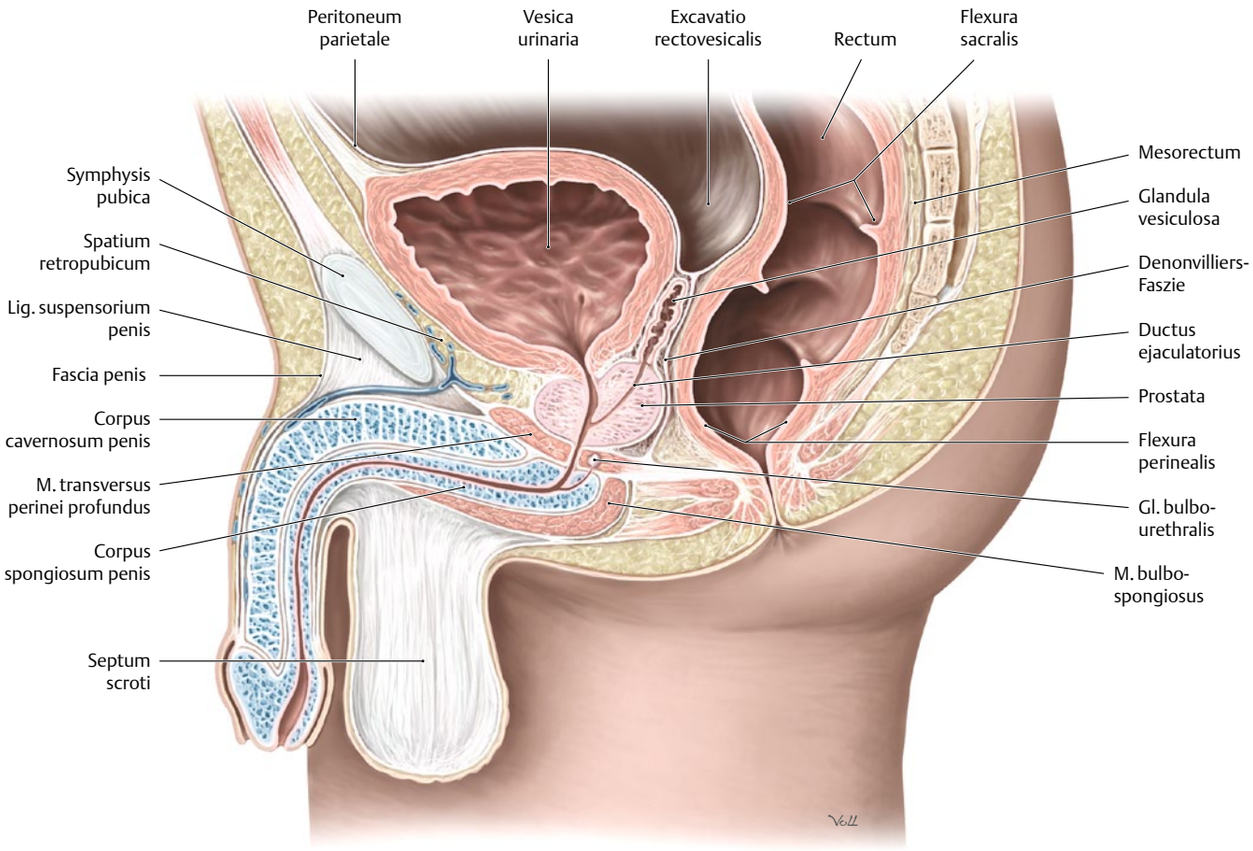

C Lage der männlichen Beckenorgane im Sagittalschnitt
Mediansagittalschnitt, Ansicht von links.
Die Harnblase ist in einer Größe und Lage dargestellt, die sie bei deutlicher Füllung erreicht. Bei leerer Harnblase liegt sie wesentlich kleiner hinter der Symphyse, und das Peritoneum bildet auf der Blasenoberfläche eine quere Falte, die Plica vesicalis transversalis. Von der Harnblase zieht das Peritoneum unter Bildung einer kleinen Grube, Excavatio rectovesicalis (tiefster Punkt der männlichen Peritonealhöhle), auf die Vorderwand des Rectum. Die Prostata wird vom Peritoneum nicht erreicht.
Beachte die beiden Krümmungen (!) des Rectum in der Sagittalebene (Flexura sacralis und Flexura perinealis) sowie die Denonvilliers-Faszie an der Grenze zur Prostata und den Glandulae vesiculosae.

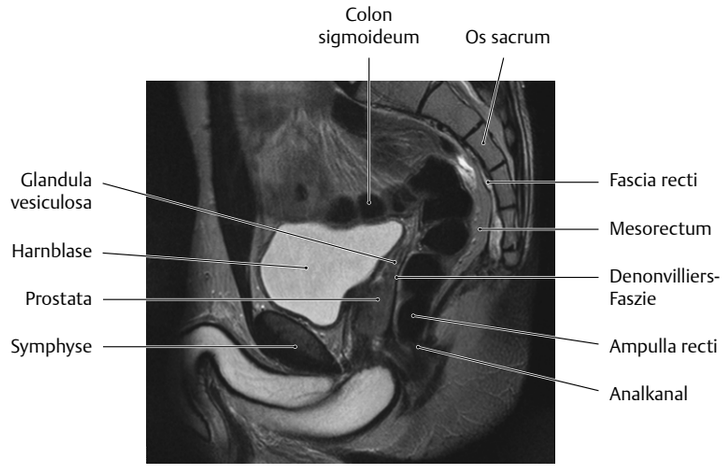

D Sagittales MRT eines männlichen Beckens (T2w TSE-Sequenz)
Beachte: Auf T2-gewichteten MRT-Schnittbildern stellt sich das perirektale Fettgewebe des Rectum (Mesorectum) als hyperintense Schicht dar. Die mesorektale Faszie (Fascia recti = Fascia pelvis visceralis), die das Mesorectum umgibt, kann als feine Linie mit niedriger Signalintensität abgegrenzt werden (aus Hamm, B. et al.: MRT von Abdomen und Becken, 2. Aufl. Thieme, Stuttgart 2006).

aus: Schünke u. a., Prometheus: Innere Organe (ISBN 9783131395344) © 2015 Georg Thieme Verlag KG

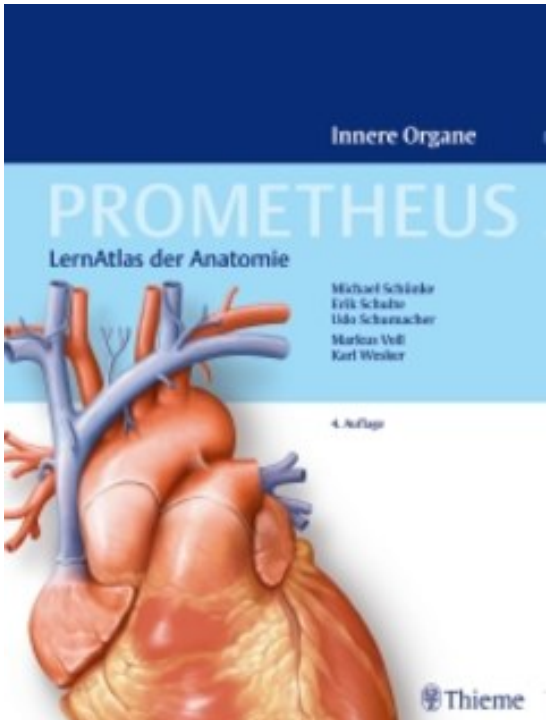

Schünke M / Schulte E / Schumacher U

PROMETHEUS Innere Organe

LernAtlas Anatomie

512 Seiten, geb.
erschienen 2015

bestellen

Mehr Bücher zu Homöopathie, Alternativmedizin und gesunder Lebensweise www.narayana-verlag.de