Eric Hebgen

Taschenatlas Myofasziale Triggerpunkte

Leseprobe

Taschenatlas Myofasziale Triggerpunkte

von Eric Hebgen

Herausgeber: MVS Medizinverlage Stuttgart

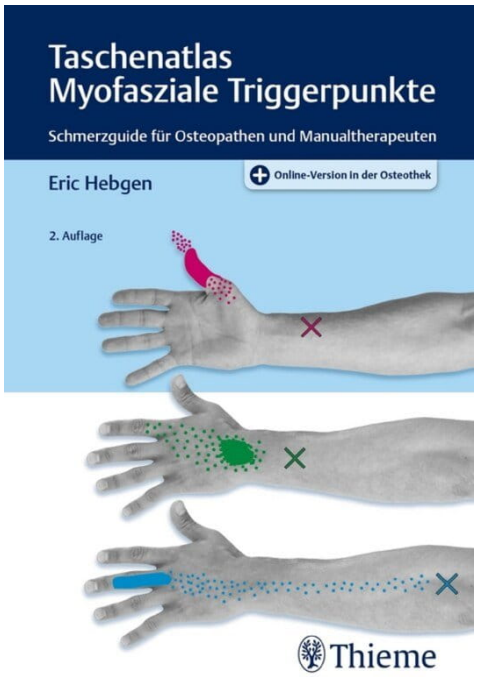

Im Narayana Webshop finden Sie alle deutschen und englischen Bücher zu Homöopathie, Alternativmedizin und gesunder Lebensweise.

Copyright:
Narayana Verlag GmbH, Blumenplatz 2, D-79400 Kandern
Tel. +49 7626 9749 700
Email info@narayana-verlag.de
https://www.narayana-verlag.de

Narayana Verlag ist ein Verlag für Bücher zu Homöopathie, Alternativmedizin und gesunder Lebensweise. Wir publizieren Werke von hochkarätigen innovativen Autoren wie Rosina Sonnenschmidt, Rajan Sankaran, George Vithoulkas, Douglas M. Borland, Jan Scholten, Frans Kusse, Massimo Mangialavori, Kate Birch, Vaikunthanath Das Kaviraj, Sandra Perko, Ulrich Welte, Patricia Le Roux, Samuel Hahnemann, Mohinder Singh Jus, Dinesh Chauhan.

Narayana Verlag veranstaltet Homöopathie Seminare. Weltweit bekannte Referenten wie Rosina Sonnenschmidt, Massimo Mangialavori, Jan Scholten, Rajan Sankaran & Louis Klein begeistern bis zu 300 Teilnehmer

Inhaltsverzeichnis

Vorwort V

Teil I

Theorie 1

1 Definition 2

2 Klassifikation der Triggerpunkte 3
2.1 Aktive und latente Triggerpunkte 3
2.2 Symptome 3
2.3 Begünstigende Faktoren 4

3 Pathophysiologie der Triggerpunkte 5
3.1 Lokale Spannungserhöhung des Triggerpunkts, ausstrahlender Schmerz 5
3.2 Konvergenzprojektion 5
3.3 Konvergenzfazilitation 6
3.4 Axonverästelungen 7
3.5 Sympathische Nerven 7
3.6 Metabolische Entgleisung 7
3.7 Muskeldehnungen wirken auf den Muskelmetabolismus ein . 8
3.8 Der hypertone palpierbare Muskelstrang 9
3.9 Muskuläre Schwäche und schnelle Ermüdbarkeit 11

4 Diagnostik von Triggerpunkten 12
4.1 Genaue Anamnese 12
4.2 Schmerzmuster aufzeichnen 12
4.3 Muskeln in Aktivität untersuchen 13
4.4 Nach Triggerpunkten suchen 13

5 Therapie der Triggerpunkte 18
5.1 Stretch-and-Spray-Technik 18
5.1.1 Kühlspray aufbringen 18

aus: Hebgen, Taschenatlas Myofasziale Triggerpunkte (ISBN 9783132432338) © 2020 Georg Thieme Verlag KG Stuttgart • New York

5.1.2 Passive Dehnung 18
5.1.3 Aktive Dehnung 19
5.2 Postisometrische Relaxation / Muskel-Energie-Technik / Myofascial Release 19
5.3 Ischämische Kompression / Manuelle Inhibition 19
5.4 Tiefe Friktionsmassage (deep friction) 20

6 Anleitung für die Behandlungstechnik der Muskeln 21
6.1 Wie wirkt das Dehnen? 21
6.1.1 Veränderung der Muskelstruktur 21
6.1.2 Reflektorische Wirkung des Dehnens 22
6.1.3 Gewöhnungseffekt – Psychische Komponente 22
6.2 Prinzip für die Dehnung der Muskeln 22

7 Triggerpunkt aufrechterhaltende Faktoren 24
7.1 Mechanische Faktoren 24
7.2 Systemische Faktoren 25

8 Das fazilitierte Segment 26

Teil II

Die Triggerpunkte 29

9 Kopf- und Nackenschmerzen 30
9.1 M. trapezius 30
9.1.1 Anatomie und Schmerzausstrahlung 30
9.1.2 Osteopathisches Vorgehen 32
9.2 M. sternocleidomastoideus 34
9.2.1 Anatomie und Schmerzausstrahlung 34
9.2.2 Osteopathisches Vorgehen 36
9.3 M. masseter 38
9.3.1 Anatomie und Schmerzausstrahlung 38
9.3.2 Osteopathisches Vorgehen 40
9.4 M. temporalis 42

aus: Hebgen, Taschenatlas Myofasziale Triggerpunkte (ISBN 9783132432338) © 2020 Georg Thieme Verlag KG Stuttgart • New York

9.4.1 Anatomie und Schmerzausstrahlung 42
9.4.2 Osteopathisches Vorgehen 44
9.5 M. pterygoideus lateralis 46
9.5.1 Anatomie und Schmerzausstrahlung 46
9.5.2 Osteopathisches Vorgehen 48
9.6 M. pterygoideus medialis 50
9.6.1 Anatomie und Schmerzausstrahlung 50
9.6.2 Osteopathisches Vorgehen 52
9.7 M. digastricus 54
9.7.1 Anatomie und Schmerzausstrahlung 54
9.7.2 Osteopathisches Vorgehen 56
9.8 M. orbicularis oculi, M. zygomaticus major, Platysma 58
9.8.1 Anatomie und Schmerzausstrahlung 58
9.8.2 Osteopathisches Vorgehen 60
9.9 M. occipitofrontalis 62
9.9.1 Anatomie und Schmerzausstrahlung 62
9.9.2 Osteopathisches Vorgehen 64
9.10 M. splenius capitis und M. splenius cervicis 66
9.10.1 Anatomie und Schmerzausstrahlung 66
9.10.2 Osteopathisches Vorgehen 68
9.11 M. semispinalis capitis, M. semispinalis cervicis, Mm. multifidi 70
9.11.1 Anatomie und Schmerzausstrahlung 70
9.11.2 Osteopathisches Vorgehen 72
9.12 Mm. recti capitis posterior major et minor, Mm. obliqui capitis inferior et superior 74
9.12.1 Anatomie und Schmerzausstrahlung 74
9.12.2 Osteopathisches Vorgehen 76
9.13 Schmerzguide 78

10 Obere Thoraxschmerzen und Schulter-Arm-Schmerzen 82
10.1 M. levator scapulae 82
10.1.1 Anatomie und Schmerzausstrahlung 82
10.1.2 Osteopathisches Vorgehen 84
10.2 Mm. scaleni 86
10.2.1 Anatomie und Schmerzausstrahlung 86
10.2.2 Osteopathisches Vorgehen 88

aus: Hebgen, Taschenatlas Myofasziale Triggerpunkte (ISBN 9783132432338) © 2020 Georg Thieme Verlag KG Stuttgart • New York

10.3 M. supraspinatus 90
10.3.1 Anatomie und Schmerzausstrahlung 90
10.3.2 Osteopathisches Vorgehen 92
10.4 M. infraspinatus 94
10.4.1 Anatomie und Schmerzausstrahlung 94
10.4.2 Osteopathisches Vorgehen 96
10.5 M. teres minor 98
10.5.1 Anatomie und Schmerzausstrahlung 98
10.5.2 Osteopathisches Vorgehen 100
10.6 M. teres major 102
10.6.1 Anatomie und Schmerzausstrahlung 102
10.6.2 Osteopathisches Vorgehen 104
10.7 M. latissimus dorsi 106
10.7.1 Anatomie und Schmerzausstrahlung 106
10.7.2 Osteopathisches Vorgehen 108
10.8 M. subscapularis 110
10.8.1 Anatomie und Schmerzausstrahlung 110
10.8.2 Osteopathisches Vorgehen 112
10.9 Mm. rhomboidei 114
10.9.1 Anatomie und Schmerzausstrahlung 114
10.9.2 Osteopathisches Vorgehen 116
10.10 M. deltoideus 118
10.10.1 Anatomie und Schmerzausstrahlung 118
10.10.2 Osteopathisches Vorgehen 120
10.11 M. coracobrachialis 122
10.11.1 Anatomie und Schmerzausstrahlung 122
10.11.2 Osteopathisches Vorgehen 124
10.12 M. biceps brachii 126
10.12.1 Anatomie und Schmerzausstrahlung 126
10.12.2 Osteopathisches Vorgehen 128
10.13 M. brachialis 130
10.13.1 Anatomie und Schmerzausstrahlung 130
10.13.2 Osteopathisches Vorgehen 132
10.14 M. triceps brachii 134
10.14.1 Anatomie und Schmerzausstrahlung 134
10.14.2 Osteopathisches Vorgehen 136

aus: Hebgen, Taschenatlas Myofasziale Triggerpunkte (ISBN 9783132432338) © 2020 Georg Thieme Verlag KG Stuttgart • New York

10.15 M. anconaeus 138
10.15.1 Anatomie und Schmerzausstrahlung 138
10.15.2 Osteopathisches Vorgehen 140
10.16 Schmerzguide 142

11 Ellenbogen-Finger-Schmerzen 146
11.1 M. brachioradialis 146
11.1.1 Anatomie und Schmerzausstrahlung 146
11.1.2 Osteopathisches Vorgehen 148
11.2 M. extensor carpi radialis longus 150
11.2.1 Anatomie und Schmerzausstrahlung 150
11.2.2 Osteopathisches Vorgehen 152
11.3 M. extensor carpi radialis brevis 154
11.3.1 Anatomie und Schmerzausstrahlung 154
11.3.2 Osteopathisches Vorgehen 156
11.4 M. extensor carpi ulnaris 158
11.4.1 Anatomie und Schmerzausstrahlung 158
11.4.2 Osteopathisches Vorgehen 160
11.5 M. extensor digitorum 162
11.5.1 Anatomie und Schmerzausstrahlung 162
11.5.2 Osteopathisches Vorgehen 164
11.6 M. extensor indicis 166
11.6.1 Anatomie und Schmerzausstrahlung 166
11.6.2 Osteopathisches Vorgehen 168
11.7 M. supinator 170
11.7.1 Anatomie und Schmerzausstrahlung 170
11.7.2 Osteopathisches Vorgehen 172
11.8 M. palmaris longus 174
11.8.1 Anatomie und Schmerzausstrahlung 174
11.8.2 Osteopathisches Vorgehen 176
11.9 M. flexor carpi radialis 178
11.9.1 Anatomie und Schmerzausstrahlung 178
11.9.2 Osteopathisches Vorgehen 180
11.10 M. flexor carpi ulnaris 182
11.10.1 Anatomie und Schmerzausstrahlung 182
11.10.2 Osteopathisches Vorgehen 184

aus: Hebgen, Taschenatlas Myofasziale Triggerpunkte (ISBN 9783132432338) © 2020 Georg Thieme Verlag KG Stuttgart • New York

11.11 M. flexor digitorum superficialis, M. flexor digitorum profundus 186
11.11.1 Anatomie und Schmerzausstrahlung 186
11.11.2 Osteopathisches Vorgehen 188
11.12 M. flexor pollicis longus 190
11.12.1 Anatomie und Schmerzausstrahlung 190
11.12.2 Osteopathisches Vorgehen 192
11.13 M. pronator teres 194
11.13.1 Anatomie und Schmerzausstrahlung 194
11.13.2 Osteopathisches Vorgehen 196
11.14 M. adductor pollicis 198
11.14.1 Anatomie und Schmerzausstrahlung 198
11.14.2 Osteopathisches Vorgehen 200
11.15 M. opponens pollicis 202
11.15.1 Anatomie und Schmerzausstrahlung 202
11.15.2 Osteopathisches Vorgehen 204
11.16 M. abductor digiti minimi 206
11.16.1 Anatomie und Schmerzausstrahlung 206
11.16.2 Osteopathisches Vorgehen 208
11.17 Mm. interossei 210
11.17.1 Anatomie und Schmerzausstrahlung 210
11.17.2 Osteopathisches Vorgehen 212
11.18 Schmerzguide 214

12 Obere Rumpfschmerzen 217
12.1 M. pectoralis major 217
12.1.1 Anatomie und Schmerzausstrahlung 217
12.1.2 Osteopathisches Vorgehen 220
12.2 M. pectoralis minor 222
12.2.1 Anatomie und Schmerzausstrahlung 222
12.2.2 Osteopathisches Vorgehen 224
12.3 M. subclavius 226
12.3.1 Anatomie und Schmerzausstrahlung 226
12.3.2 Osteopathisches Vorgehen 228
12.4 M. sternalis 230
12.4.1 Anatomie und Schmerzausstrahlung 230

aus: Hebgen, Taschenatlas Myofasziale Triggerpunkte (ISBN 9783132432338) © 2020 Georg Thieme Verlag KG Stuttgart • New York

12.4.2 Osteopathisches Vorgehen 232
12.5 M. serratus posterior superior 234
12.5.1 Anatomie und Schmerzausstrahlung 234
12.5.2 Osteopathisches Vorgehen 236
12.6 M. serratus posterior inferior 238
12.6.1 Anatomie und Schmerzausstrahlung 238
12.6.2 Osteopathisches Vorgehen 240
12.7 M. serratus anterior 242
12.7.1 Anatomie und Schmerzausstrahlung 242
12.7.2 Osteopathisches Vorgehen 244
12.8 M. erector spinae 246
12.8.1 Anatomie und Schmerzausstrahlung 246
12.8.2 Osteopathisches Vorgehen 250
12.9 M. rectus abdominis, M. obliquus internus et externus abdominis, M. transversus abdominis, M. pyramidalis 252
12.9.1 Anatomie und Schmerzausstrahlung 252
12.9.2 Osteopathisches Vorgehen 258
12.10 Schmerzguide 260

13 Untere Rumpfschmerzen 262
13.1 M. quadratus lumborum 262
13.1.1 Anatomie und Schmerzausstrahlung 262
13.1.2 Osteopathisches Vorgehen 264
13.2 M. iliopsoas 266
13.2.1 Anatomie und Schmerzausstrahlung 266
13.2.2 Osteopathisches Vorgehen 268
13.3 Muskeln des Beckenbodens 270
13.3.1 Anatomie und Schmerzausstrahlung 270
13.3.2 Osteopathisches Vorgehen 274
13.4 M. glutaeus maximus 276
13.4.1 Anatomie und Schmerzausstrahlung 276
13.4.2 Osteopathisches Vorgehen 278
13.5 M. glutaeus medius 280
13.5.1 Anatomie und Schmerzausstrahlung 280
13.5.2 Osteopathisches Vorgehen 282
13.6 M. glutaeus minimus 284

aus: Hebgen, Taschenatlas Myofasziale Triggerpunkte (ISBN 9783132432338) © 2020 Georg Thieme Verlag KG Stuttgart • New York

13.6.1 Anatomie und Schmerzausstrahlung 284
13.6.2 Osteopathisches Vorgehen 286
13.7 M. piriformis 288
13.7.1 Anatomie und Schmerzausstrahlung 288
13.7.2 Osteopathisches Vorgehen 290
13.8 Schmerzguide 292

14 Hüft-, Oberschenkel- und Knie-Schmerzen 296
14.1 M. tensor fasciae latae 296
14.1.1 Anatomie und Schmerzausstrahlung 296
14.1.2 Osteopathisches Vorgehen 298
14.2 M. sartorius 300
14.2.1 Anatomie und Schmerzausstrahlung 300
14.2.2 Osteopathisches Vorgehen 302
14.3 M. pectineus 304
14.3.1 Anatomie und Schmerzausstrahlung 304
14.3.2 Osteopathisches Vorgehen 306
14.4 M. quadriceps femoris 308
14.4.1 Ursprung 308
14.4.2 Anatomie und Schmerzausstrahlung 309
14.4.3 Osteopathisches Vorgehen 312
14.5 M. gracilis 314
14.5.1 Anatomie und Schmerzausstrahlung 314
14.5.2 Osteopathisches Vorgehen 316
14.6 M. adductor longus 318
14.6.1 Anatomie und Schmerzausstrahlung 318
14.6.2 Osteopathisches Vorgehen 320
14.7 M. adductor brevis 322
14.7.1 Anatomie und Schmerzausstrahlung 322
14.7.2 Osteopathisches Vorgehen 324
14.8 M. adductor magnus 326
14.8.1 Anatomie und Schmerzausstrahlung 326
14.8.2 Osteopathisches Vorgehen 328
14.9 M. biceps femoris 330
14.9.1 Anatomie und Schmerzausstrahlung 330
14.9.2 Osteopathisches Vorgehen 332

aus: Hebgen, Taschenatlas Myofasziale Triggerpunkte (ISBN 9783132432338) © 2020 Georg Thieme Verlag KG Stuttgart • New York

14.10 M. semitendinosus, M. semimembranosus 334
14.10.1 Anatomie und Schmerzausstrahlung 334
14.10.2 Osteopathisches Vorgehen 336
14.11 M. popliteus 338
14.11.1 Anatomie und Schmerzausstrahlung 338
14.11.2 Osteopathisches Vorgehen 340
14.12 Schmerzguide 342

15 Unterschenkel-, Knöchel- und Fußschmerzen 344
15.1 M. tibialis anterior 344
15.1.1 Anatomie und Schmerzausstrahlung 344
15.1.2 Osteopathisches Vorgehen 346
15.2 M. tibialis posterior 348
15.2.1 Anatomie und Schmerzausstrahlung 348
15.2.2 Osteopathisches Vorgehen 350
15.3 M. peronaeus longus, M. peronaeus brevis, M. peronaeus tertius 352
15.3.1 Anatomie und Schmerzausstrahlung 352
15.3.2 Osteopathisches Vorgehen 356
15.4 M. gastrocnemius 358
15.4.1 Anatomie und Schmerzausstrahlung 358
15.4.2 Osteopathisches Vorgehen 360
15.5 M. soleus 362
15.5.1 Anatomie und Schmerzausstrahlung 362
15.5.2 Osteopathisches Vorgehen 364
15.6 M. plantaris 366
15.6.1 Anatomie und Schmerzausstrahlung 366
15.6.2 Osteopathisches Vorgehen 368
15.7 M. extensor digitorum longus 370
15.7.1 Anatomie und Schmerzausstrahlung 370
15.7.2 Osteopathisches Vorgehen 372
15.8 M. extensor hallucis longus 374
15.8.1 Anatomie und Schmerzausstrahlung 374
15.8.2 Osteopathisches Vorgehen 376
15.9 M. flexor digitorum longus 378
15.9.1 Anatomie und Schmerzausstrahlung 378

aus: Hebgen, Taschenatlas Myofasziale Triggerpunkte (ISBN 9783132432338) © 2020 Georg Thieme Verlag KG Stuttgart • New York

15.9.2 Osteopathisches Vorgehen 380
15.10 M. flexor hallucis longus 382
15.10.1 Anatomie und Schmerzausstrahlung 382
15.10.2 Osteopathisches Vorgehen 384
15.11 M. extensor digitorum brevis 386
15.11.1 Anatomie und Schmerzausstrahlung 386
15.11.2 Osteopathisches Vorgehen 388
15.12 M. extensor hallucis brevis 390
15.12.1 Anatomie und Schmerzausstrahlung 390
15.12.2 Osteopathisches Vorgehen 392
15.13 M. abductor hallucis 394
15.13.1 Anatomie und Schmerzausstrahlung 394
15.13.2 Osteopathisches Vorgehen 396
15.14 M. flexor digitorum brevis 398
15.14.1 Anatomie und Schmerzausstrahlung 398
15.14.2 Osteopathisches Vorgehen 400
15.15 M. abductor digiti minimi 402
15.15.1 Anatomie und Schmerzausstrahlung 402
15.15.2 Osteopathisches Vorgehen 404
15.16 M. quadratus plantae 406
15.16.1 Anatomie und Schmerzausstrahlung 406
15.16.2 Osteopathisches Vorgehen 408
15.17 Mm. interossei dorsales, Mm. interossei plantares 410
15.17.1 Anatomie und Schmerzausstrahlung 410
15.17.2 Osteopathisches Vorgehen 412
15.18 M. adductor hallucis 414
15.18.1 Anatomie und Schmerzausstrahlung 414
15.18.2 Osteopathisches Vorgehen 416
15.19 M. flexor hallucis brevis 418
15.19.1 Anatomie und Schmerzausstrahlung 418
15.19.2 Osteopathisches Vorgehen 420
15.20 Schmerzguide 422

16 Anatomische Zeichnungen 426

aus: Hebgen, Taschenatlas Myofasziale Triggerpunkte (ISBN 9783132432338) © 2020 Georg Thieme Verlag KG Stuttgart • New York

Teil III

Anhang 453

17 Literatur 454

18 Abkürzungen 456

19 Abbildungsnachweis 457

20 Sachverzeichnis 459

aus: Hebgen, Taschenatlas Myofasziale Triggerpunkte (ISBN 9783132432338) © 2020 Georg Thieme Verlag KG Stuttgart • New York

Vorwort

Ich kannte meine Urgroßeltern nicht, sie stammten aus dem späten 19. Jahrhundert. Meine Großeltern wurden allesamt zu Beginn des 20. Jahrhunderts geboren. Damals wurden revolutionäre Dinge erfunden, die die Welt für immer verändern sollten: Elektrizität, Telefon, das Auto, um die wichtigsten zu nennen. An manches gewöhnten sich die Menschen schnell, anderes blieb suspekt. Ein oder zwei Generationen weiter, also die Generation meiner Eltern und meine, betrachten diese neuartigen Erfindungen des späten 19. Jahrhunderts als selbstverständlich, nicht mehr aus dem täglichen Leben wegzudenken. Und wieder finden technische Revolutionen statt, die Sie und ich „verkraften" müssen. Allen voran hat das Internet unser tägliches Leben unendlich beschleunigt und verändert. Gab es überhaupt ein Leben vor dem Internet?

Informationen sind heute blitzschnell und von überall abrufbar. Komprimiertes und strukturiertes Wissen wird heute gefordert, so wird gelernt, so wird Information täglich genutzt, ob im Beruf oder privat. Möglicherweise mag man es bedauern, dass das intensive Einarbeiten in ein Thema dabei verloren geht. Möglicherweise fehlen auf diese Weise Informationen, die man nicht schnell abrufen kann. Und eventuell lehnt man diesen neuen Umgang mit Informationen ab – so, wie unsere Großeltern und Urgroßeltern Neues vielleicht abgelehnt haben. Mein Opa sagte einmal: „Ich verstehe die Jugend nicht mehr, aber ihr werdet das schon machen." Da war er über 80 Jahre alt. Ich meine, dass dies eine gute Einstellung zum Leben ist.

In dem Ihnen vorliegenden Buch *Taschenatlas Myofasziale Triggerpunkte* ist Information komprimiert, strukturiert und für den schnellen Zugriff aufgearbeitet. Es ist gedacht für den praxisnahen Einsatz, wenn man eine Information für die Behandlung eines Patienten ad hoc zur Verfügung haben möchte. Eigene Praxiserfahrungen sind nach 17 Jahren Beschäftigung mit und Anwendung der Triggerpunkttherapie hier mit eingeflossen. Ich würde mir wünschen, dass Sie dieses Buch nicht nur zum Nachschlagen und Nachmachen benutzen, sondern als Anregung verstehen, mit Neugierde und eigener Kreativität an die Behandlung Ihrer Patienten heranzugehen.

Dig on!

Vinxel, im August 2012
Eric Hebgen

aus: Hebgen, Taschenatlas Myofasziale Triggerpunkte (ISBN 9783132432338) © 2020 Georg Thieme Verlag KG Stuttgart • New York

20 Sachverzeichnis

A

Aktin-Myosin-Verbindungen 22
Aktinfilamente 22
Anatomie, Zeichnungen
– M quadratus plantae 450
– M. abductor digiti minimi 437, 449
– M. abductor hallucis 449
– M. adductor brevis 444
– M. adductor hallucis 451
– M. adductor longus 443
– M. adductor magnus 444
– M. adductor pollicis 436
– M. anconaeus 433
– M. biceps brachii 433
– M. biceps femoris 445
– M. brachialis 434
– M. brachioradialis 434
– M. coracobrachialis 433
– M. deltoideus 433
– M. digastricus 428
– M. extensor carpi radialis brevis 434
– M. extensor carpi radialis longus 434
– M. extensor carpi ulnaris 434
– M. extensor digitorum 434
– M. extensor digitorum brevis 448
– M. extensor digitorum longus 448
– M. extensor hallucis brevis 448
– M. extensor hallucis longus 448
– M. extensor indicis 434
– M. flexor carpi radialis 434
– M. flexor carpi ulnaris 434
– M. flexor digitorum brevis 449
– M. flexor digitorum longus 448
– M. flexor digitorum profundus 435
– M. flexor digitorum superficialis 435
– M. flexor hallucis brevis 451
– M. flexor hallucis longus 448
– M. flexor pollicis longus 435
– M. gastrocnemius 446
– M. glutaeus maximus 441
– M. glutaeus medius 441
– M. glutaeus minimus 442
– M. gracilis 443
– M. iliopsoas 441
– M. infraspinatus 432
– M. latissimus dorsi 426
– M. levator scapulae 431
– M. masseter 427
– M. occipitofrontalis 429
– M. opponens pollicis 437
– M. orbicularis oculi 429
– M. palmaris longus 434
– M. pectineus 443
– M. pectoralis major 439
– M. pectoralis minor 439
– M. peronaeus brevis 447
– M. peronaeus longus 447
– M. peronaeus tertius 447
– M. piriformis 442
– M. plantaris 446
– M. popliteus 446
– M. pronator teres 433
– M. pterygoideus lateralis 427
– M. pterygoideus medialis 427
– M. quadriceps femoris 443
– M. sartorius 443
– M. semimembranosus 445
– M. semispinalis capitis 430
– M. semispinalis cervicis 430
– M. semitendinosus 445
– M. serratus anterior 440
– M. serratus posterior inferior 440
– M. serratus posterior superior 440
– M. soleus 446
– M. splenius capitis 430
– M. splenius cervicis 430
– M. sternalis 439
– M. sternocleidomastoideus 426
– M. subclavius 439

aus: Hebgen, Taschenatlas Myofasziale Triggerpunkte (ISBN 9783132432338) © 2020 Georg Thieme Verlag KG Stuttgart • New York

– M. subscapularis 433
– M. supinator 435
– M. temporalis 427
– M. tensor fasciae latae 443
– M. teres major 431
– M. teres minor 431
– M. tibialis anterior 447
– M. tibialis posterior 448
– M. trapezius 426
– M. triceps brachii 433
– M. zygomaticus major 429
– Mm. interossei 438
– Mm. interossei plantares 451
– Mm. multifidi 430
– Mm. obliqui capitis inferior et superior 431
– Mm. recti capitis posterior major et minor 431
– Mm. rhomboidei 432
– Mm. scaleni 432
– Mm. supraspinatus 432
– Platysma 429
Axonverästelungen 7

B

Barriere, muskuläre 22

D

deep friction 20
Dehnen, reflektorische Wirkung 22
Dehnen, statisches 23
Dehnschmerz 22
Dehnstellung 13
Dehntechnik 23
Dehnung, aktive 19
Dehnung, passive 18
Dehnung, therapeutische 21
Dehnungsschmerz 21
Druckpalpation 15
Duodenalulkus 26
Dysfunktion, viszerale 27

E

Ellenbogen-Finger-Schmerz 146
Entgleisung, metabolische 7
Ermüdbarkeit, schnelle 11

F

Faserbündel, verspannter 16
Friktionsmassage, tiefe 20

G

Gelenkblockaden, segmentale 27
Gewöhnungseffekt 22
Golgi-Sehnenrezeptoren 22

H

Hemmung, antagonistische 22
Hüft-, Oberschenkel- und Knie-Schmerz 296
Hyperämie, reflektorische 13
Hypoxie 11

I

Ischämische Kompression 19

J

Jump-Zeichen 15

K

Konvergenzfazilitation 6
Konvergenzprojektion 5
Kopf- und Nackenschmerz 30

L

Leistungssportler 24

M

M. abductor digiti minimi
– Anatomie und Schmerzausstrahlung 206, 402
– Osteopathisches Vorgehen 208, 404
M. abductor hallucis
– Anatomie und Schmerzausstrahlung 394
– Osteopathisches Vorgehen 396

aus: Hebgen, Taschenatlas Myofasziale Triggerpunkte (ISBN 9783132432338) © 2020 Georg Thieme Verlag KG Stuttgart • New York

M. adductor brevis
– Anatomie und Schmerzausstrahlung 322
– Osteopathisches Vorgehen 324
M. adductor hallucis
– Anatomie und Schmerzausstrahlung 414
– Osteopathisches Vorgehen 416
M. adductor longus
– Anatomie und Schmerzausstrahlung 318
– Osteopathisches Vorgehen 320
M. adductor magnus
– Anatomie und Schmerzausstrahlung 326
– Osteopathisches Vorgehen 328
M. adductor pollicis
– Anatomie und Schmerzausstrahlung 198
– Osteopathisches Vorgehen 200
M. anconaeus
– Anatomie und Schmerzausstrahlung 138
– Osteopathisches Vorgehen 140
M. biceps brachii
– Anatomie und Schmerzausstrahlung 126
– Osteopathisches Vorgehen 128
M. biceps femoris
– Anatomie und Schmerzausstrahlung 330
– Osteopathisches Vorgehen 332
M. brachialis
– Anatomie und Schmerzausstrahlung 130
– Osteopathisches Vorgehen 132
M. brachioradialis
– Anatomie und Schmerzausstrahlung 146
– Osteopathisches Vorgehen 148
M. coccygeus
– Anatomie und Schmerzausstrahlung 272
– Osteopathisches Vorgehen 274
M. coracobrachialis
– Anatomie und Schmerzausstrahlung 122
– Osteopathisches Vorgehen 124
M. deltoideus
– Anatomie und Schmerzausstrahlung 118
– Osteopathisches Vorgehen 120
M. digastricus
– Anatomie und Schmerzausstrahlung 54
– Osteopathisches Vorgehen 56
M. erector spinae
– Anatomie und Schmerzausstrahlung 246
– Osteopathisches Vorgehen 250
M. extensor carpi radialis brevis
– Anatomie und Schmerzausstrahlung 154
– Osteopathisches Vorgehen 156
M. extensor carpi radialis longus
– Anatomie und Schmerzausstrahlung 150
– Osteopathisches Vorgehen 152
M. extensor carpi ulnaris
– Anatomie und Schmerzausstrahlung 158
– Osteopathisches Vorgehen 160
M. extensor digitorum
– Anatomie und Schmerzausstrahlung 162
– Osteopathisches Vorgehen 164
M. extensor digitorum brevis
– Anatomie und Schmerzausstrahlung 386
– Osteopathisches Vorgehen 388
M. extensor digitorum longus
– Anatomie und Schmerzausstrahlung 370
– Osteopathisches Vorgehen 372
M. extensor hallucis brevis
– Anatomie und Schmerzausstrahlung 390
– Osteopathisches Vorgehen 392

aus: Hebgen, Taschenatlas Myofasziale Triggerpunkte (ISBN 9783132432338) © 2020 Georg Thieme Verlag KG Stuttgart • New York

M. extensor hallucis longus
– Anatomie und Schmerzausstrahlung 374
– Osteopathisches Vorgehen 376
M. extensor indicis
– Anatomie und Schmerzausstrahlung 166
– Osteopathisches Vorgehen 168
M. flexor carpi radialis
– Anatomie und Schmerzausstrahlung 178
– Osteopathisches Vorgehen 180
M. flexor carpi ulnaris
– Anatomie und Schmerzausstrahlung 182
– Osteopathisches Vorgehen 184
M. flexor digitorum brevis
– Anatomie und Schmerzausstrahlung 398
– Osteopathisches Vorgehen 400
M. flexor digitorum longus
– Anatomie und Schmerzausstrahlung 378
– Osteopathisches Vorgehen 380
M. flexor digitorum profundus
– Anatomie und Schmerzausstrahlung 186
– Osteopathisches Vorgehen 188
M. flexor digitorum superficialis
– Anatomie und Schmerzausstrahlung 186
– Osteopathisches Vorgehen 188
M. flexor hallucis brevis
– Anatomie und Schmerzausstrahlung 418
– Osteopathisches Vorgehen 420
M. flexor hallucis longus
– Anatomie und Schmerzausstrahlung 382
– Osteopathisches Vorgehen 384
M. flexor pollicis longus
– Anatomie und Schmerzausstrahlung 190
– Osteopathisches Vorgehen 192
M. gastrocnemius
– Anatomie und Schmerzausstrahlung 358
– Osteopathisches Vorgehen 360
M. glutaeus maximus
– Anatomie und Schmerzausstrahlung 276
– Osteopathisches Vorgehen 278
M. glutaeus medius
– Anatomie und Schmerzausstrahlung 280
– Osteopathisches Vorgehen 282
M. glutaeus minimus
– Anatomie und Schmerzausstrahlung 284
– Osteopathisches Vorgehen 286
M. gracilis
– Anatomie und Schmerzausstrahlung 314
– Osteopathisches Vorgehen 316
M. iliacus
– Anatomie und Schmerzausstrahlung 266
– Osteopathisches Vorgehen 268
M. iliocostalis
– Anatomie und Schmerzausstrahlung 246
– Osteopathisches Vorgehen 250
M. iliopsoas
– Anatomie und Schmerzausstrahlung 266
– Osteopathisches Vorgehen 268
M. infraspinatus
– Anatomie und Schmerzausstrahlung 94
– Osteopathisches Vorgehen 96
Mm. interossei dorsales
– Anatomie und Schmerzausstrahlung 210, 410
– Osteopathisches Vorgehen 212, 412

aus: Hebgen, Taschenatlas Myofasziale Triggerpunkte (ISBN 9783132432338) © 2020 Georg Thieme Verlag KG Stuttgart • New York

Mm. interossei palmares
– Anatomie und Schmerzausstrahlung 210
– Osteopathisches Vorgehen 212, 412
Mm. interossei plantares
– Anatomie und Schmerzausstrahlung 410
– Osteopathisches Vorgehen 412
M. latissimus dorsi
– Anatomie und Schmerzausstrahlung 106
– Osteopathisches Vorgehen 108
M. levator ani
– Anatomie und Schmerzausstrahlung 271
– Osteopathisches Vorgehen 274
M. levator scapulae
– Anatomie und Schmerzausstrahlung 82
– Osteopathisches Vorgehen 84
M. longissimus
– Anatomie und Schmerzausstrahlung 247
– Osteopathisches Vorgehen 250
M. masseter
– Anatomie und Schmerzausstrahlung 38
– Osteopathisches Vorgehen 40
M. obicularis oculi, Osteopathisches Vorgehen 60
M. obliquus internus abdominis
– Anatomie und Schmerzausstrahlung 252
– Osteopathisches Vorgehen 258
M. obliquus externus abdominis
– Anatomie und Schmerzausstrahlung 253
– Osteopathisches Vorgehen 258
M. obturatorius internus
– Anatomie und Schmerzausstrahlung 270
– Osteopathisches Vorgehen 274
M. occipitofrontalis
– Anatomie und Schmerzausstrahlung 62
– Osteopathisches Vorgehen 64
M. opponens pollicis
– Anatomie und Schmerzausstrahlung 202
– Osteopathisches Vorgehen 204
M. orbicularis oculi
– Anatomie und Schmerzausstrahlung 58
– Osteopathisches Vorgehen 60
M. palmaris longus
– Anatomie und Schmerzausstrahlung 174
– Osteopathisches Vorgehen 176
M. pectineus
– Anatomie und Schmerzausstrahlung 304
– Osteopathisches Vorgehen 306
M. pectoralis major
– Anatomie und Schmerzausstrahlung 217
– Osteopathisches Vorgehen 220
M. pectoralis minor
– Anatomie und Schmerzausstrahlung 222
– Osteopathisches Vorgehen 224
M. peronaeus brevis
– Anatomie und Schmerzausstrahlung 353
– Osteopathisches Vorgehen 356
M. peronaeus longus
– Anatomie und Schmerzausstrahlung 352
– Osteopathisches Vorgehen 356
M. peronaeus tertius
– Anatomie und Schmerzausstrahlung 354
– Osteopathisches Vorgehen 356
M. piriformis
– Anatomie und Schmerzausstrahlung 288
– Osteopathisches Vorgehen 290

aus: Hebgen, Taschenatlas Myofasziale Triggerpunkte (ISBN 9783132432338) © 2020 Georg Thieme Verlag KG Stuttgart • New York

M. plantaris
– Anatomie und Schmerzausstrahlung 366
– Osteopathisches Vorgehen 368
M. popliteus
– Anatomie und Schmerzausstrahlung 338
– Osteopathisches Vorgehen 340
M. pronator teres
– Anatomie und Schmerzausstrahlung 194
– Osteopathisches Vorgehen 196
M. psoas major
– Anatomie und Schmerzausstrahlung 266
– Osteopathisches Vorgehen 268
M. psoas minor
– Anatomie und Schmerzausstrahlung 266
– Osteopathisches Vorgehen 268
M. pterygoideus lateralis
– Anatomie und Schmerzausstrahlung 46
– Osteopathisches Vorgehen 48
M. pterygoideus medialis
– Anatomie und Schmerzausstrahlung 50
– Osteopathisches Vorgehen 52
M. pyramidalis
– Anatomie und Schmerzausstrahlung 254
– Osteopathisches Vorgehen 258
M. quadratus lumborum
– Anatomie und Schmerzausstrahlung 262
– Osteopathisches Vorgehen 264
M. quadratus plantae
– Anatomie und Schmerzausstrahlung 406
– Osteopathisches Vorgehen 408
M. quadriceps femoris
– Anatomie und Schmerzausstrahlung 308
– Osteopathisches Vorgehen 312
M. rectus abdominis
– Anatomie und Schmerzausstrahlung 252
– Osteopathisches Vorgehen 258
M. rectus femoris
– Anatomie und Schmerzausstrahlung 308 f.
– Osteopathisches Vorgehen 312
M. sartorius
– Anatomie und Schmerzausstrahlung 300
– Osteopathisches Vorgehen 302
M. semispinalis capitis
– Anatomie und Schmerzausstrahlung 70
– Osteopathisches Vorgehen 72
M. semispinalis cervicis
– Anatomie und Schmerzausstrahlung 70
– Osteopathisches Vorgehen 72
M. semitendinosus, M. semimembranosus
– Anatomie und Schmerzausstrahlung 334
– Osteopathisches Vorgehen 336
M. serratus anterior
– Anatomie und Schmerzausstrahlung 242
– Osteopathisches Vorgehen 244
M. serratus posterior inferior
– Anatomie und Schmerzausstrahlung 238
– Osteopathisches Vorgehen 240
M. serratus posterior superior
– Anatomie und Schmerzausstrahlung 234
– Osteopathisches Vorgehen 236
M. soleus
– Anatomie und Schmerzausstrahlung 362
– Osteopathisches Vorgehen 364
M. sphincter ani externus
– Anatomie und Schmerzausstrahlung 270
– Osteopathisches Vorgehen 274

aus: Hebgen, Taschenatlas Myofasziale Triggerpunkte (ISBN 9783132432338) © 2020 Georg Thieme Verlag KG Stuttgart • New York

M. spinalis
– Anatomie und Schmerzausstrahlung 248
– Osteopathisches Vorgehen 250
M. splenius capitis und M. splenius cervicis
– Anatomie und Schmerzausstrahlung 66
– Osteopathisches Vorgehen 68
M. sternalis
– Anatomie und Schmerzausstrahlung 230
– Osteopathisches Vorgehen 232
M. sternocleidomastoideus
– Anatomie und Schmerzausstrahlung 34
– Osteopathisches Vorgehen 36
M. subclavius
– Anatomie und Schmerzausstrahlung 226
– Osteopathisches Vorgehen 228
M. subscapularis
– Anatomie und Schmerzausstrahlung 110
– Osteopathisches Vorgehen 112
M. supinator
– Anatomie und Schmerzausstrahlung 170
– Osteopathisches Vorgehen 172
M. supraspinatus
– Anatomie und Schmerzausstrahlung 90
– Osteopathisches Vorgehen 92
M. temporalis
– Anatomie und Schmerzausstrahlung 42
– Osteopathisches Vorgehen 44
M. tensor fasciae latae
– Anatomie und Schmerzausstrahlung 296
– Osteopathisches Vorgehen 298
M. teres major
– Anatomie und Schmerzausstrahlung 102
– Osteopathisches Vorgehen 104
M. teres minor
– Anatomie und Schmerzausstrahlung 98
– Osteopathisches Vorgehen 100
M. tibialis anterior
– Anatomie und Schmerzausstrahlung 344
– Osteopathisches Vorgehen 346
M. tibialis posterior
– Anatomie und Schmerzausstrahlung 348
– Osteopathisches Vorgehen 350
M. transversus abdominis
– Anatomie und Schmerzausstrahlung 253
– Osteopathisches Vorgehen 258
M. trapezius 30
– Anatomie und Schmerzausstrahlung 30
– Osteopathisches Vorgehen 32
M. triceps brachii
– Anatomie und Schmerzausstrahlung 134
– Osteopathisches Vorgehen 136
M. vastus intermedius, lateralis, medialis
– Anatomie und Schmerzausstrahlung 308 f.
– Osteopathisches Vorgehen 312
M. zygomaticus major
– Anatomie und Schmerzausstrahlung 58
– Osteopathisches Vorgehen 60
Manuelle Inhibition 19
Missempfindungen 13
Mm. interossei dorsales
– Anatomie und Schmerzausstrahlung 410
– Osteopathisches Vorgehen 412
Mm. interossei plantares
– Anatomie und Schmerzausstrahlung 410
– Osteopathisches Vorgehen 412

aus: Hebgen, Taschenatlas Myofasziale Triggerpunkte (ISBN 9783132432338) © 2020 Georg Thieme Verlag KG Stuttgart • New York

Mm. multifidi
– Anatomie und Schmerzausstrahlung 70
– Osteopathisches Vorgehen 72
Mm. obliqui capitis inferior et superior
– Anatomie und Schmerzausstrahlung 74
– Osteopathisches Vorgehen 76
Mm. recti capitis posterior major et minor
– Anatomie und Schmerzausstrahlung 74
– Osteopathisches Vorgehen 76
Mm. rhomboidei
– Anatomie und Schmerzausstrahlung 114
– Osteopathisches Vorgehen 116
Mm. scaleni
– Anatomie und Schmerzausstrahlung 86
– Osteopathisches Vorgehen 88
Muskel-Energie-Technik 19
Muskeldehnung 8, 22
Muskelmetabolismus 8
Muskeln, Behandlungstechnik 21
Muskeln des Beckenbodens (M. obturatorius internus, M. sphincter ani externus, M. levator ani, M. coccygeus) 270
Muskeln, Untersuchung in Aktivität 13
Muskelspannung, isometrische 10
Muskelstrang, hypertoner, palpierbarer 9
Muskelstruktur, Veränderung 21
Muskeltonus 22
Myofascial Release 19
Myosinfilamente 22

N

Nerven, sympathische 7
Nervenfasern 26
Neuronanatomie 27

O

Oberflächensensibilität 13

P

Palpation, flache 15
Platysma
– Anatomie und Schmerzausstrahlung 59
– Osteopathisches Vorgehen 60
Postisometrische Relaxation 19

R

Reaktionskette 27
Relaxation, postisometrische 22
Rückenmarksegment, Innervation 26
Rumpfschmerz, oberer 217
Rumpfschmerz, unterer 262

S

Sarkomer 9
Schmerz, muskelinduzierter 17
Schmerzbarriere 20
Schmerzguide
– Beckenboden-Coccygeal-Schmerz 293
– Ellenbogenschmerzen 143
– Fußschmerzen 423
– ISG-Gluteal-Schmerz 292
– Kopfschmerzen 78
– Leistenschmerzen 342
– Lumbaler Rückenschmerz 292
– Nackenschmerzen 79
– Obere Thoraxschmerzen 142
– Oberschenkel-Knie-Schmerz 342
– Rumpfschmerzen ventral 260
– Schulter-Oberarm-Schmerzen 142
– Unterarm-Hand-Schmerzen 214
– Unterschenkelschmerzen 422
– Zahnschmerzen 79
Schmerzmuster 12–13
Schmerzreiz 5–6
Schmerzwahrnehmung 5–6
Schonhaltung 24
Schulter-Arm-Schmerz 82
Schwäche, muskuläre 11
Segment, faziliertes 26

aus: Hebgen, Taschenatlas Myofasziale Triggerpunkte (ISBN 9783132432338) © 2020 Georg Thieme Verlag KG Stuttgart • New York

Skelettmuskel
– Aufbau 8
– Kontraktionsmechanismus 8
Stretch-and-Spray-Technik 18

T

Thoraxschmerz, oberer 82
Tiefensensibilität 13
Tractus spinothalamicus 6–7
Triggerpunkte
– aktive, Symptome 3
– Aktivität 27
– Anamnese 12
– Auffinden 15
– begünstigende Faktoren 4
– Diagnostik 12
– Entstehung 4
– Klassifikation 3
– latente, Symptome 3
– mechanische Faktoren 24
– myofasziale 2
– Palpation 15
– Pathophysiologie 5
– Schmerz 5
– Spannungserhöhung 5
– Suche 13
– systemische Faktoren 25
– Therapie 18

U

Überdehnung 3
Überlastungsdysfunktion, muskuläre 3
Unterschenkel-, Knöchel- und Fußschmerz 344

Y

Yoga 23

Z

Zangengriff 15
Zeichnungen, anatomische 426
Zuckungsreaktion, lokale 17

aus: Hebgen, Taschenatlas Myofasziale Triggerpunkte (ISBN 9783132432338) © 2020 Georg Thieme Verlag KG Stuttgart • New York

9 Kopf- und Nackenschmerzen

9.1

M. trapezius

▶ Kap. 8, ▶ Abb. 9.2, ▶ Abb. 9.3
Anatomische Zeichnung ▶ Abb. 16.1

9.1.1 Anatomie und Schmerzausstrahlung

Ursprung
- mittleres Drittel der Linea nuchae superior
- Lig. nuchae
- Procc. spinosi und Ligg. supraspinalia bis BWK 12

Ansatz
- äußeres Drittel des Klavikulahinterrands
- medialer Abschnitt des Akromions
- Oberkante der Spina scapulae

Funktion
- Außenrotation im Schultergelenk
- Hebung der Skapula
- Retraktion der Skapula zur Wirbelsäule
- bei fixierter Skapula: Extension und Lateralflexion der HWS

Innervation
- N. accessorius
- propriozeptive Fasern aus C 3/4

Lage der Triggerpunkte
Triggerpunkte (TP) des M. trapezius findet man im gesamten Muskel.
- TP 1: im freien Rand der Pars descendens als hypertone Bänder palpierbar
- TP 2: posterior von TP 1 und oberhalb der Spina scapulae – etwa in der Mitte der Spina
- TP 3: im Bereich des lateralen Randes der Pars ascendens, nahe der Margo medialis scapulae
- TP 4: in der Pars ascendens direkt unterhalb der Spina scapulae, nahe der Margo medialis scapulae
- TP 5: in der Pars horizontalis etwa 1 cm medial des Ansatzes des M. levator scapulae an der Skapula
- TP 6: in der Fossa supraspinata scapulae, nahe dem Akromion

aus: Hebgen, Taschenatlas Myofasziale Triggerpunkte (ISBN 9783132432338) © 2020 Georg Thieme Verlag KG Stuttgart • New York

Schmerzausstrahlung

- TP 1: posterior-lateral im Hals-Nacken-Bereich bis zum Proc. mastoideus lateral am Kopf, besonders im Schläfenbereich und der Augenhöhle, Kieferwinkel
- TP 2: Proc. mastoideus und obere HWS (posterolateral)
- TP 3: Proc. mastoideus und obere HWS (posterolateral) und im Bereich des Akromions
- TP 4: entlang des medialen Rands der Skapula
- TP 5: paravertebral zwischen HWK 7 und TP 5
- TP 6: Schulterdach, Akromion

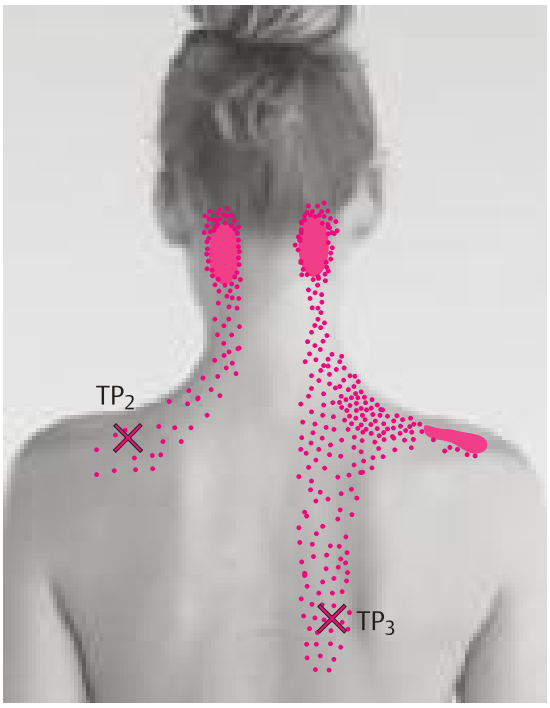

▶ Abb. 9.1

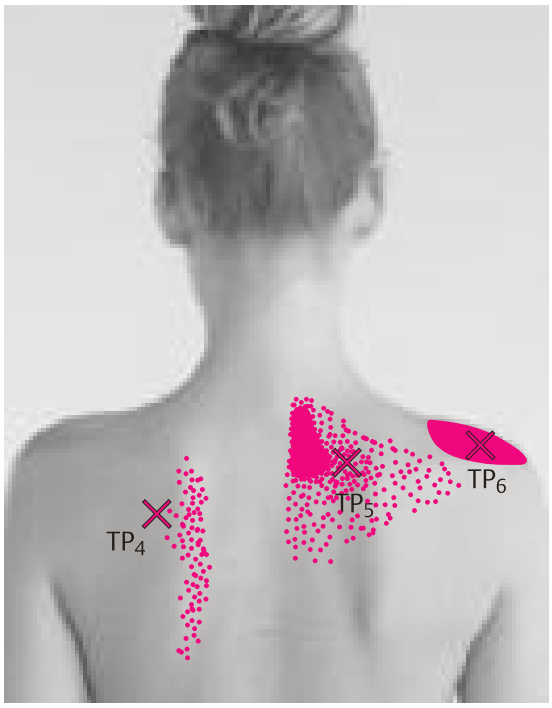

▶ Abb. 9.2

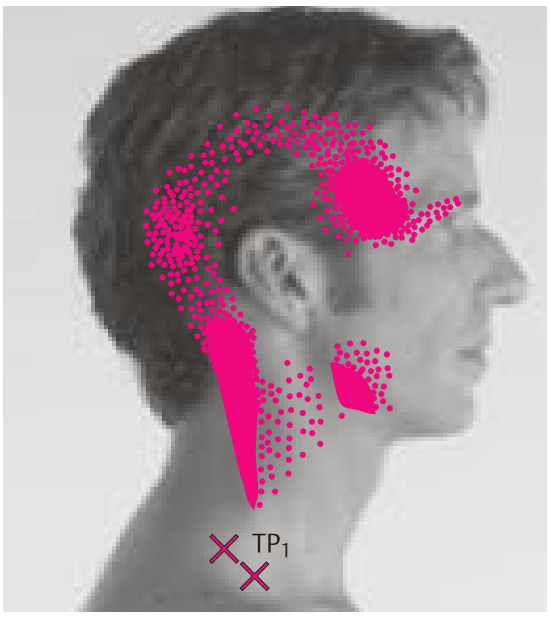

▶ Abb. 9.3

aus: Hebgen, Taschenatlas Myofasziale Triggerpunkte (ISBN 9783132432338) © 2020 Georg Thieme Verlag KG Stuttgart • New York

9.1.2 Osteopathisches Vorgehen

Anamnese

Die Patienten berichten häufig von Schmerzen durch Triggerpunkte des Pars descendens und Pars transversus. Die Schmerzausstrahlung konzentriert sich dabei auf den Schulter-Nacken-Bereich und den Kopf.

Als Entstehungsmechanismen werden entweder akute Überlastung, z. B. durch Sportarten mit explosiosartigen Bewegungen (Tennis, Squash), oder chronische Überlastungen, wie z. B. einseitige Haltungen oder Tätigkeiten (Überkopfarbeiten, Telefonieren mit „eingeklemmtem" Telefonhörer, lang anhaltende einseitige Rotation des Kopfes bei der Bildschirmarbeit) benannt.

Befund

Schmerzprovokation durch Kompression des Triggerpunkts. Als Steigerung kann man dies bei gleichzeitiger Dehnung des Muskels wiederholen. Ist der Schmerzzustand sehr akut, genügt auch schon die Dehnung des Muskels als Provokation.

Test und Technik

Dehnung und Kompressionspalpation des Triggerpunkts (▶ **Abb. 9.4**, ▶ **Abb. 9.5**)

Differenzialdiagnostische Hinweise

- Atemabhängige Schmerzen im interskapulären Bereich können auf Wirbelsäulendysfunktionen mit Rippenbeteiligung hinweisen.
- Treten bei der Dehnung des Pars descendens ausstrahlende Schmerzen in den Arm auf, so sollte man weitergehend auf eine radikuläre Symptomatik der HWS testen.

Assoziierte innere Organe

- Leber
- Gallenblase
- Magen

aus: Hebgen, Taschenatlas Myofasziale Triggerpunkte (ISBN 9783132432338) © 2020 Georg Thieme Verlag KG Stuttgart • New York

Technik



▶ **Abb. 9.4** Behandlung der Triggerpunkte 1 und 2 mit kontralateraler Kopfrotation zur Vordehnung des Muskels.



▶ **Abb. 9.5** Behandlung der Triggerpunkte 3–5 mit herabhängendem Arm zur Vordehnung des Pars transversus und ascendens.

aus: Hebgen, Taschenatlas Myofasziale Triggerpunkte (ISBN 9783132432338) © 2020 Georg Thieme Verlag KG Stuttgart • New York

9.2

M. sternocleidomastoideus

▶ Abb. 9.6, ▶ Abb. 9.7
Anatomische Zeichnung ▶ Abb. 16.2

9.2.1 Anatomie und Schmerzausstrahlung

Ursprung
- ventrokranial am Manubrium sterni
- Oberrand des medialen Klavikuladrittels

Ansatz
- Außenfläche des Proc. mastoideus
- laterale Hälfte der Linea nuchae superior

Funktion
- ipsilaterale Lateralflexion und kontralaterale Rotation der HWS
- beidseitige Kontraktion: Extension der HWS mit ventraler Translation

Innervation
N. accessorius

Lage der Triggerpunkte
Triggerpunkte findet man im sternalen und klavikulären Anteil über die gesamte Länge des Muskels.

Triggerpunkte im sternalen Anteil
- Manubrium sterni
- supraorbital und in die Orbita
- Wange
- äußerer Gehörgang
- Kiefergelenkregion
- Pharynx und Zunge
- Okziput, posterior des Proc. mastoideus

Triggerpunkte im klavikulären Anteil
- Stirn, eventuell auch beidseits
- äußerer Gehörgang
- unmittelbar hinter dem Ohr

Schmerzausstrahlung
Triggerpunkte des M. sternocleidomastoideus führen zu Gesichtsschmerzen, die leicht mit einer Trigeminusneuralgie verwechselt werden können.

aus: Hebgen, Taschenatlas Myofasziale Triggerpunkte (ISBN 9783132432338) © 2020 Georg Thieme Verlag KG Stuttgart • New York



▶ Abb. 9.6



▶ Abb. 9.7

aus: Hebgen, Taschenatlas Myofasziale Triggerpunkte (ISBN 9783132432338) © 2020 Georg Thieme Verlag KG Stuttgart • New York

9.2.2 Osteopathisches Vorgehen

Anamnese

Es treten bei Triggerpunkten in diesem Muskel Gesichtsschmerzen auf, die leicht mit denen einer Trigeminusneuralgie verwechselt werden können, oder Kopfschmerzen.

Akut entstehen Triggerpunkte oft bei Distorsionstraumata der HWS, z. B. bei einem Autounfall oder durch Stürze. Chronische Überlastungen, wie z. B. einseitige Haltungen oder Tätigkeiten (Überkopfarbeiten, Telefonieren mit „eingeklemmtem“ Telefonhörer, lang anhaltende einseitige Rotation des Kopfes bei der Bildschirmarbeit), sind ebenfalls nicht selten.

Befund

Schmerzprovokation durch Kompression des Triggerpunkts. Als Steigerung kann man dies bei gleichzeitiger Dehnung des Muskels wiederholen. Ist der Schmerzzustand sehr akut, genügt auch schon die Dehnung des Muskels als Provokation.

Test und Technik

Dehnung und Kompressionspalpation des Triggerpunkts (► **Abb. 9.8**)

Differenzialdiagnostische Hinweise

Bei Gesichtsschmerzen, die auch von einem Ast des N. trigeminus ausgelöst sein können, empfiehlt sich eine weitergehende Diagnostik.

Assoziierte innere Organe

- Leber
- Gallenblase
- Magen

aus: Hebgen, Taschenatlas Myofasziale Triggerpunkte (ISBN 9783132432338) © 2020 Georg Thieme Verlag KG Stuttgart • New York

Technik



▶ **Abb. 9.8** Einstellung des Kopfes in kontralateraler Seitneigung zur Vordehnung des Muskels und Querdehnung zur Behandlung.

aus: Hebgen, Taschenatlas Myofasziale Triggerpunkte (ISBN 9783132432338) © 2020 Georg Thieme Verlag KG Stuttgart • New York

9 Kopf- und Nackenschmerzen

9.1

M. trapezius

▶ Kap. 8, ▶ Abb. 9.2, ▶ Abb. 9.3
Anatomische Zeichnung ▶ Abb. 16.1, ▶ S. 426

9.1.1 Anatomie und Schmerzausstrahlung

Ursprung
- mittleres Drittel der Linea nuchae superior
- Lig. nuchae
- Procc. spinosi und Ligg. supraspinalia bis BWK 12

Ansatz
- äußeres Drittel des Klavikulahinterrands
- medialer Abschnitt des Akromions
- Oberkante der Spina scapulae

Funktion
- Außenrotation im Schultergelenk
- Hebung der Skapula
- Retraktion der Skapula zur Wirbelsäule
- bei fixierter Skapula: Extension und Lateralflexion der HWS

Innervation
- N. accessorius
- propriozeptive Fasern aus C 3/4

Lage der Triggerpunkte

Triggerpunkte (TP) des M. trapezius findet man im gesamten Muskel.
- TP 1: im freien Rand der Pars descendens als hypertone Bänder palpierbar
- TP 2: posterior von TP 1 und oberhalb der Spina scapulae – etwa in der Mitte der Spina
- TP 3: im Bereich des lateralen Randes der Pars ascendens, nahe der Margo medialis scapulae
- TP 4: in der Pars ascendens direkt unterhalb der Spina scapulae, nahe der Margo medialis scapulae
- TP 5: in der Pars horizontalis etwa 1 cm medial des Ansatzes des M. levator scapulae an der Skapula
- TP 6: in der Fossa supraspinata scapulae, nahe dem Akromion

aus: Hebgen, Taschenatlas Myofasziale Triggerpunkte (ISBN 9783830475378) © 2013 Karl F. Haug Verlag

Schmerzausstrahlung

- TP 1: posterior-lateral im Hals-Nacken-Bereich bis zum Proc. mastoideus lateral am Kopf, besonders im Schläfenbereich und der Augenhöhle, Kieferwinkel
- TP 2: Proc. mastoideus und obere HWS (posterolateral)
- TP 3: Proc. mastoideus und obere HWS (posterolateral) und im Bereich des Akromions
- TP 4: entlang des medialen Rands der Skapula
- TP 5: paravertebral zwischen HWK 7 und TP 5
- TP 6: Schulterdach, Akromion

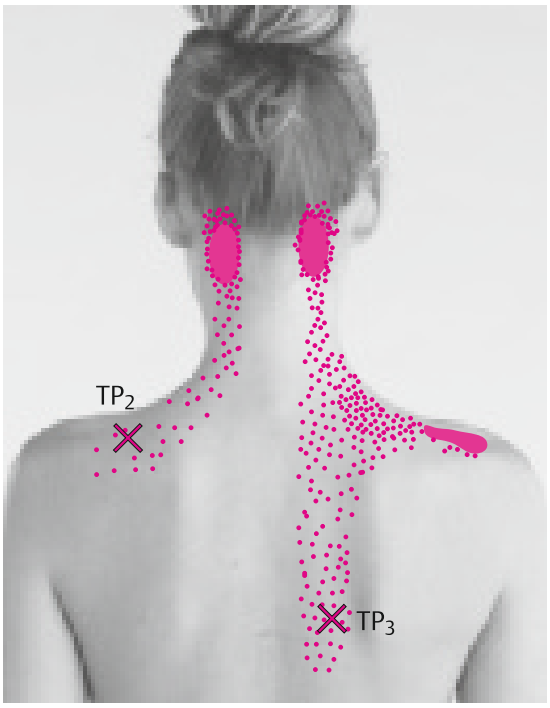

▶ Abb. 9.1

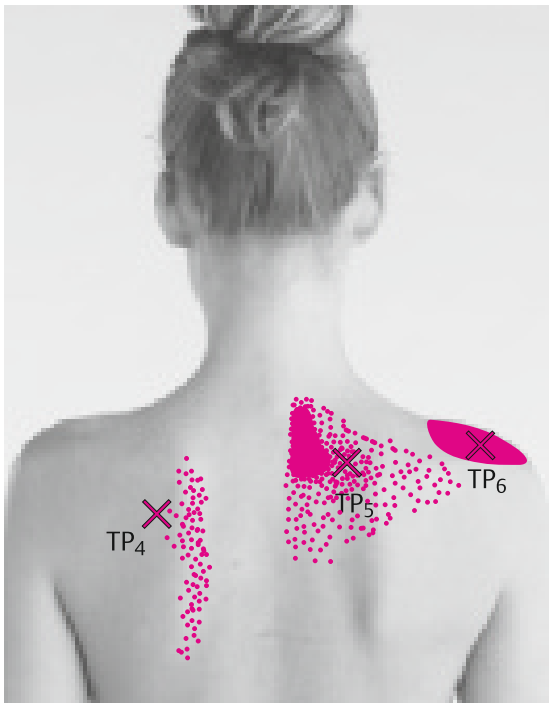

▶ Abb. 9.2

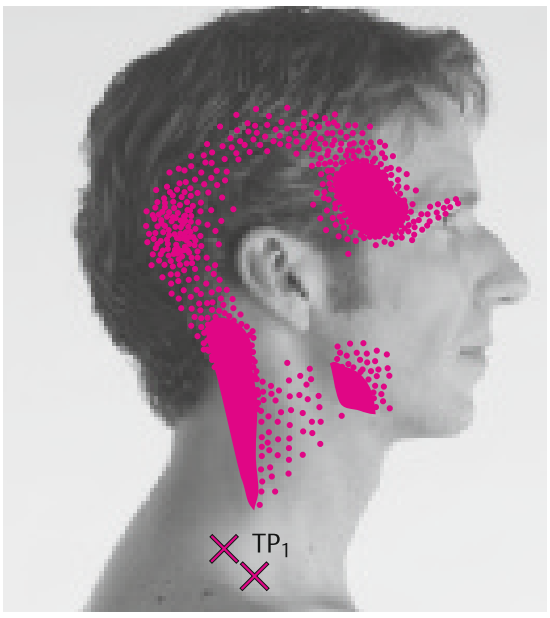

▶ Abb. 9.3

aus: Hebgen, Taschenatlas Myofasziale Triggerpunkte (ISBN 9783830475378) © 2013 Karl F. Haug Verlag

9.1.2 Osteopathisches Vorgehen

Anamnese

Die Patienten berichten häufig von Schmerzen durch Triggerpunkte des Pars descendens und Pars transversus. Die Schmerzausstrahlung konzentriert sich dabei auf den Schulter-Nacken-Bereich und den Kopf.

Als Entstehungsmechanismen werden entweder akute Überlastung, z. B. durch Sportarten mit explosiosartigen Bewegungen (Tennis, Squash), oder chronische Überlastungen, wie z. B. einseitige Haltungen oder Tätigkeiten (Überkopfarbeiten, Telefonieren mit „eingeklemmtem" Telefonhörer, lang anhaltende einseitige Rotation des Kopfes bei der Bildschirmarbeit) benannt.

Befund

Schmerzprovokation durch Kompression des Triggerpunkts. Als Steigerung kann man dies bei gleichzeitiger Dehnung des Muskels wiederholen. Ist der Schmerzzustand sehr akut, genügt auch schon die Dehnung des Muskels als Provokation.

Test und Technik

Dehnung und Kompressionspalpation des Triggerpunkts (► **Abb. 9.4**, ► **Abb. 9.5**)

Differenzialdiagnostische Hinweise

- Atemabhängige Schmerzen im interskapulären Bereich können auf Wirbelsäulendysfunktionen mit Rippenbeteiligung hinweisen.
- Treten bei der Dehnung des Pars descendens ausstrahlende Schmerzen in den Arm auf, so sollte man weitergehend auf eine radikuläre Symptomatik der HWS testen.

Assoziierte innere Organe

- Leber
- Gallenblase
- Magen

aus: Hebgen, Taschenatlas Myofasziale Triggerpunkte (ISBN 9783830475378) © 2013 Karl F. Haug Verlag

Technik



▶ **Abb. 9.4** Behandlung der Triggerpunkte 1 und 2 mit kontralateraler Kopfrotation zur Vordehnung des Muskels.



▶ **Abb. 9.5** Behandlung der Triggerpunkte 3–5 mit herabhängendem Arm zur Vordehnung des Pars transversus und ascendens.

aus: Hebgen, Taschenatlas Myofasziale Triggerpunkte (ISBN 9783830475378) © 2013 Karl F. Haug Verlag

9.2

M. sternocleidomastoideus

▶ Abb. 9.6, ▶ Abb. 9.7
Anatomische Zeichnung ▶ Abb. 16.2, ▶ S. 426

9.2.1 Anatomie und Schmerzausstrahlung

Ursprung
- ventrokranial am Manubrium sterni
- Oberrand des medialen Klavikuladrittels

Ansatz
- Außenfläche des Proc. mastoideus
- laterale Hälfte der Linea nuchae superior

Funktion
- ipsilaterale Lateralflexion und kontralaterale Rotation der HWS
- beidseitige Kontraktion: Extension der HWS mit ventraler Translation

Innervation
N. accessorius

Lage der Triggerpunkte
Triggerpunkte findet man im sternalen und klavikulären Anteil über die gesamte Länge des Muskels.

Triggerpunkte im sternalen Anteil
- Manubrium sterni
- supraorbital und in die Orbita
- Wange
- äußerer Gehörgang
- Kiefergelenkregion
- Pharynx und Zunge
- Okziput, posterior des Proc. mastoideus

Triggerpunkte im klavikulären Anteil
- Stirn, eventuell auch beidseits
- äußerer Gehörgang
- unmittelbar hinter dem Ohr

Schmerzausstrahlung
Triggerpunkte des M. sternocleidomastoideus führen zu Gesichtsschmerzen, die leicht mit einer Trigeminusneuralgie verwechselt werden können.

aus: Hebgen, Taschenatlas Myofasziale Triggerpunkte (ISBN 9783830475378) © 2013 Karl F. Haug Verlag

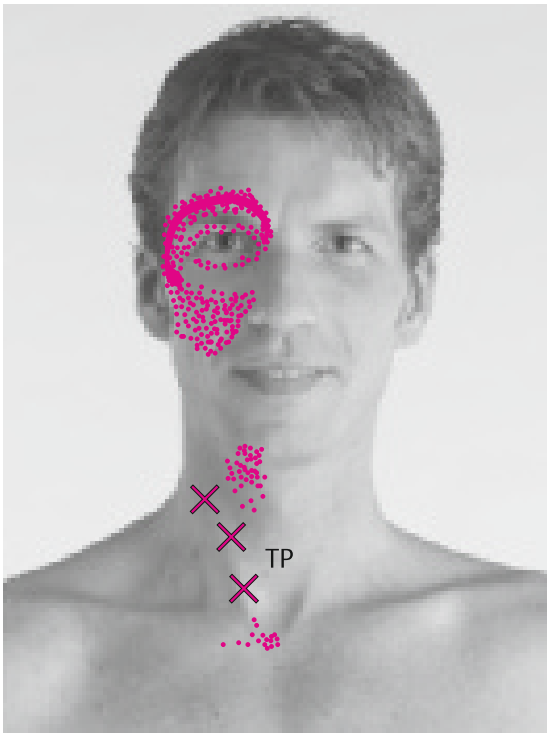

▶ Abb. 9.6

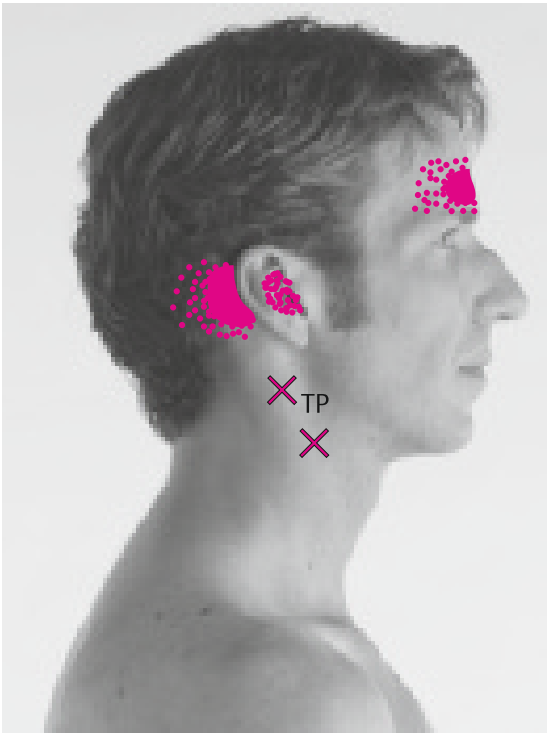

▶ Abb. 9.7

aus: Hebgen, Taschenatlas Myofasziale Triggerpunkte (ISBN 9783830475378) © 2013 Karl F. Haug Verlag

9.2.2 Osteopathisches Vorgehen

Anamnese

Es treten bei Triggerpunkten in diesem Muskel Gesichtsschmerzen auf, die leicht mit denen einer Trigeminusneuralgie verwechselt werden können, oder Kopfschmerzen.

Akut entstehen Triggerpunkte oft bei Distorsionstraumata der HWS, z. B. bei einem Autounfall oder durch Stürze. Chronische Überlastungen, wie z. B. einseitige Haltungen oder Tätigkeiten (Überkopfarbeiten, Telefonieren mit „eingeklemmtem“ Telefonhörer, lang anhaltende einseitige Rotation des Kopfes bei der Bildschirmarbeit), sind ebenfalls nicht selten.

Befund

Schmerzprovokation durch Kompression des Triggerpunkts. Als Steigerung kann man dies bei gleichzeitiger Dehnung des Muskels wiederholen. Ist der Schmerzzustand sehr akut, genügt auch schon die Dehnung des Muskels als Provokation.

Test und Technik

Dehnung und Kompressionspalpation des Triggerpunkts (► **Abb. 9.8**)

Differenzialdiagnostische Hinweise

Bei Gesichtsschmerzen, die auch von einem Ast des N. trigeminus ausgelöst sein können, empfiehlt sich eine weitergehende Diagnostik.

Assoziierte innere Organe

- Leber
- Gallenblase
- Magen

aus: Hebgen, Taschenatlas Myofasziale Triggerpunkte (ISBN 9783830475378) © 2013 Karl F. Haug Verlag

Technik



▶ **Abb. 9.8** Einstellung des Kopfes in kontralateraler Seitneigung zur Vordehnung des Muskels und Querdehnung zur Behandlung.

aus: Hebgen, Taschenatlas Myofasziale Triggerpunkte (ISBN 9783830475378) © 2013 Karl F. Haug Verlag

9.3

M. masseter

▶ Abb. 9.9
Anatomische Zeichnung ▶ Abb. 16.3, ▶ S. 427

9.3.1 Anatomie und Schmerzausstrahlung

Ursprung
- vordere zwei Drittel des Arcus zygomaticus
- Proc. zygomaticus maxillae

Ansatz
- Außenfläche des Angulus mandibulae
- unterer Abschnitt des Ramus mandibulae

Funktion
Anheben des Unterkiefers (Mundschluss)

Innervation
N. mandibularis (aus N. trigeminus)

Lage der Triggerpunkte
Triggerpunkte findet man über den gesamten Muskel verteilt.

Schmerzausstrahlung
- Maxilla und obere Molaren
- Mandibula und untere Molaren
- von der Schläfe bis über die Augenbrauen
- Kiefergelenk
- äußerer Gehörgang

aus: Hebgen, Taschenatlas Myofasziale Triggerpunkte (ISBN 9783830475378) © 2013 Karl F. Haug Verlag

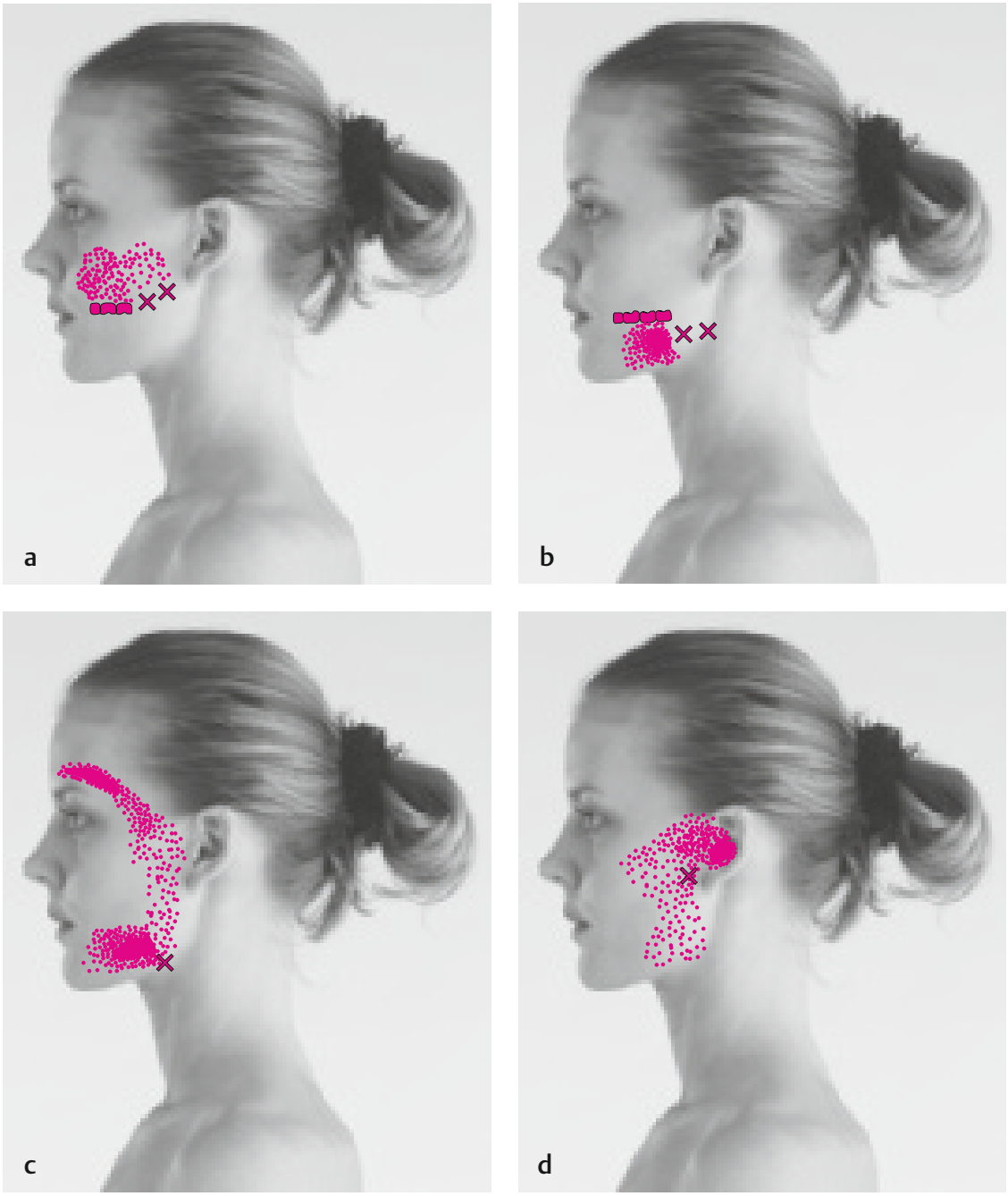

▶ Abb. 9.9a–d

aus: Hebgen, Taschenatlas Myofasziale Triggerpunkte (ISBN 9783830475378) © 2013 Karl F. Haug Verlag

9.3.2 Osteopathisches Vorgehen

Anamnese

Chronische Überlastungen stehen hier im Vordergrund. Sie entstehen durch dauerhaftes „Zähnezusammenbeißen“ bei Tag und besonders auch in der Nacht. Eine psychosomatische Komponente ist regelmäßig zu beobachten. Unsere Umgangssprache gibt schon Hinweise auf diesen Zusammenhang: sich durchbeißen, die Zähne zusammenbeißen, er/sie hat Biss …

Häufig haben die Patienten auch schon eine Versorgung mit einer Aufbissschiene für die Nacht und sind als „Knirscher“ bekannt.

Okklusionsstörungen aller Arten können ebenfalls zu chronischen Überlastungen führen.

Befund

Schmerzprovokation durch Kompression des Triggerpunkts.

Test und Technik

Kompressionspalpation (► **Abb. 9.10**)

Differenzialdiagnostische Hinweise

Ein starkes Zusammenbeißen der Zähne führt zu einer Muskelanspannung im gesamten Körper, sodass Überlastungen an Muskeln oder Gelenken an ganz anderen Körperstellen auftreten können, z. B. im Bereich der HWS oder dem lumbosakralen Übergang. Bei therapieresistenten Schmerzen am Bewegungsapparat sollte man sich die Kaumuskulatur einmal näher anschauen.

Hinweise

Manchmal verursachen Triggerpunkte des M. masseter einen Tinnitus.

aus: Hebgen, Taschenatlas Myofasziale Triggerpunkte (ISBN 9783830475378) © 2013 Karl F. Haug Verlag

Technik



▶ **Abb. 9.10** Behandlung des Muskels mit Inhibition und tiefer Friktionsmassage.

aus: Hebgen, Taschenatlas Myofasziale Triggerpunkte (ISBN 9783830475378) © 2013 Karl F. Haug Verlag

Eric Hebgen

Taschenatlas Myofasziale Triggerpunkte

Schmerzguide für Osteopathen und Manualtherapeuten

484 Seiten, kart.
erscheint 2020

Jetzt kaufen

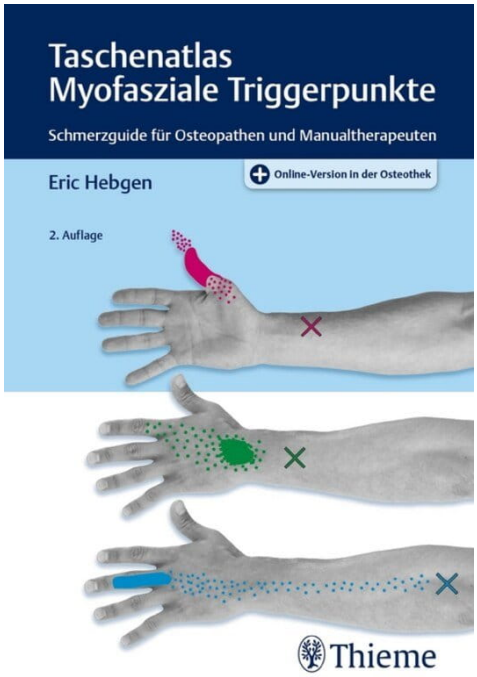

Mehr Bücher zu Homöopathie, Alternativmedizin und gesunder Lebensweise www.narayana-verlag.de