

# Bernhard Reichert

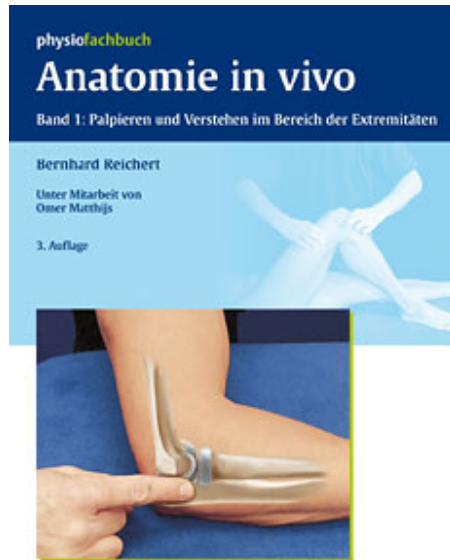
## Anatomie in vivo

Leseprobe

[Anatomie in vivo](#)

von [Bernhard Reichert](#)

Herausgeber: MVS Medizinverlage Stuttgart



 Thieme

<http://www.narayana-verlag.de/b14334>

Im [Narayana Webshop](#) finden Sie alle deutschen und englischen Bücher zu Homöopathie, Alternativmedizin und gesunder Lebensweise.

Das Kopieren der Leseproben ist nicht gestattet.  
Narayana Verlag GmbH, Blumenplatz 2, D-79400 Kandern  
Tel. +49 7626 9749 700  
Email [info@narayana-verlag.de](mailto:info@narayana-verlag.de)  
<http://www.narayana-verlag.de>



# Sachverzeichnis

## A

Acetabulum coxae 125 f  
AC-Gelenk  
(Akromioklavikulargelenk)  
Aufbau 20  
Gelenkspalt, Ausrichtung 33  
Palpation 30 f  
Technik 34 f  
Topographie 18 f  
Zugang  
anteriorer 31  
posteriorer 32  
Achillessehne 215 ff  
Insertion 217 ff  
Achillodynie 188  
Adduktorenschmerz 143  
Akromion  
Rand, lateraler 7, 30 f, 35  
Schulterhochstand 25  
superior-inferior,  
Translation 36  
Topographie 17 ff  
Amphiarthrose, klassische 20  
Anatomie in vivo 3 ff  
Erfolgsformel 6  
Zeichnung 13  
Angulus  
acromialis 25, 35  
inferior scapulae 18, 22 f  
superior scapulae 18, 24  
Antetorsionswinkel  
(ATW) 125  
Schnellbestimmung 130  
Apex patellae 150 f  
Palpation, anterior 158  
Querfriktion 160 f  
Aponeurosis bicipitalis 56  
Arm, Eigenpalpation 59  
Armelevation  
(Scapula alata) 22, 25  
Arteria  
brachialis 11 f  
Eigenpalpation 61  
dorsalis pedis 212 f  
femoralis 11, 127, 140  
radialis 98, 108 f

tibialis  
anterior 11, 212 f  
posterior 196 f, 200  
ulnaris  
Palpation 111  
Topographie 108  
Arterie 11 f  
Arthritis  
Gelenk, tibiofibulares,  
proximales 176  
Hand 85  
SC-Gelenk 39  
traumatische, Fuß 187  
Arthrose 7  
Articulatio  
calcaneocuboidea 204 f  
Gelenkspielttest 210  
coxae 125 ff  
cubiti 53  
Erguss 10  
humeri 22  
humeroulnaris s. Gelenk,  
humeroulnares (HUG)  
radioulnaris proximalis  
s. Radioulnargelenk (PRUG)  
talonavicularis 200  
tibiofibularis proximalis 151  
trochoidea 55

## B

Bandlaxität,  
posttraumatische 187  
Basis  
patellae 157  
spina scapulae 18  
Becken  
Anatomie, knöcherner 124  
Bedeutung,  
funktionelle 123  
Bewegungsapparat  
Palpation, gezielte 4  
Weichteilaffektion 4  
Bewegungseinschränkung,  
Hand 85, 106  
Bewegungspalpation 73  
Bizepssehne 60

## Bursa

glutaeus 131  
iliopectinea 128  
Palpation ventral 140  
ischiooglutealis 128  
olecrani 10, 78  
trochanterica 128, 131  
Bursen  
Hüftregion, Topographie 128  
Palpation 10  
Schwellung, oberflächliche 11  
Bursitis 63, 159  
praepatellaris 148

## C

Calcaneus 188  
Capitatum-Lunatum,  
Instabilität 104, 106  
Capitulum humeri  
Palpation, laterale 71 f  
Topographie 18, 54 f, 71  
Caput  
commune  
Insertion 66  
Palpation 67, 133  
Querfriktion 133 f  
fibulae  
Palpation lateral 173  
Topographie 149, 152  
humeri 18  
radii  
Palpation lateral 73  
Topographie 18, 54, 71  
tali 192, 211 f  
ulnae  
Palpation 92  
palmar 116  
Carpalia  
Lageübersicht 106  
Lokalisierung, genaue 117  
Säule  
radiale 101  
zentrale 103  
Carpus  
Begrenzung  
distale 93 f

proximale 91  
 Topographie 86  
 Cavitas glenoidalis 19, 46 f  
 Center-Collum-Diaphysen-  
 Winkel (CCD-Winkel) 125  
 Chondromalazie 148  
 Colles-Fraktur 85  
 Collum  
 radii 73  
 tali 192 f, 211 f  
 Coxa  
 valga 125  
 vara 125  
 Crista  
 iliaca 124  
 supracondylaris  
 Palpation  
 laterale 71  
 mediale 66  
 Topographie 18, 54, 71  
 Cyriax'schen Modell  
 s. Querfriktion

**D**

Daumen 83  
 Daumensattelgelenk 102 f  
 Traktion 103  
 Deltalücke 44  
 Detailpalpation, provozierende 4  
 Differenzierung  
 Epikondylopathie 67  
 muskuläre, Kniegelenk 167  
 Discus articularis ulnae 88  
 Diskus, intraartikulärer 20  
 Durchblutung, arterielle, Test  
 215  
 Dynamisierung 153

**E**

Eigenpalpation 59, 61  
 Elektrotherapie,  
 Schulterregion 17  
 Ellenbogenbeuge 58  
 Ellenbogengelenk  
 s. Articulatio cubiti  
 Ellenbogengelenkkapsel 78  
 Ellenbogenregion 53 ff  
 Palpation  
 anterior 57 ff  
 lateral 70 ff  
 medial 64 ff

Referenzpunkte,  
 knöcherner 78 fr  
 Ellenbogenschmerz  
 medialer 56 f  
 Epicondylus  
 lateralis  
 femoris 173  
 humeri 71  
 Palpation lateral 71 f  
 Topographie 18, 54 ff, 71,  
 149  
 Lateralansicht 71 f  
 Ursprung, muskulärer 55 f  
 medialis  
 femoris 7, 163 f  
 humeri  
 Insertion 66  
 Palpation medial 66  
 Topographie 18, 54 ff, 149  
 Ursprung, muskulärer 55 f  
 Epikondylenspitze, distale 67  
 Epikondylopathie 66  
 Differenzierung 67  
 mediale 57  
 Typ 67 f  
 Erguss 10, 154 f  
 Extensor-Sehne 89 f  
 Palpation 95 f  
 Sehnenfächer 9, 90, 95 f

**F**

Fabella 150  
 Fasciitis plantaris 188  
 Femur 149  
 Femurkondylus  
 lateraler 170 f  
 medialer 160 ff  
 Fersensporn 188  
 Fibula 149  
 Finger 83  
 Fingerextensor 90, 95  
 Fingerflexor 9  
 Flachrücken 33  
 Flexor 9  
 Fossa  
 cubitalis 58  
 infraclavicularis 37, 40 f  
 poplitea 177, 179 ff  
 radialis  
 Knochen 101  
 Lage 95  
 Palpation 94

supraclavicularis 37  
 Fuß 185 ff  
 Aufgabe, funktionelle 185  
 Nomenklatur 185  
 Fußflexor 9  
 Fußbrand  
 lateraler 201 ff  
 medialer  
 Gelenkspalt 197 f  
 Palpation 190  
 Fußrücken  
 Gefäß 212  
 Palpation 210 ff  
 Fußskelett 188

**G**

Gefäß 11 f  
 Gefäßbündel, Oberarm 61 ff  
 Gefäßpulsation 11 f  
 Gelenk  
 akromioklavikulares  
 s. AC-Gelenk  
 glenohumerales 17 ff  
 humeroradiales (HRG) 53 ff  
 Palpation, laterale 72 f  
 humeroulnares (HUG) 53 f  
 Beschwerden 70  
 patellofemorales 159 f  
 radioulnares,  
 distales (DRUG)  
 Arthritis 85  
 Gelenkspalt 97  
 Palpation 92  
 Untersuchungsgang 4  
 Gelenkflächenkongruenz,  
 glenohumerale 19  
 Gelenkkapsel 10  
 Gelenkkonstruktion  
 femorotibiale 148 f  
 patellofemorale 150  
 Gelenklinie  
 chopartsche 188  
 karpometakarpale 93  
 lisphrancische 188  
 radiokarpale 91  
 Gelenkspalt 4, 7  
 Articulatio  
 metatarsophanlangea 199  
 talonavicularis 198  
 Ausrichtung, AC-Gelenk 33  
 Begrenzung, Palpation 162  
 Daumensattelgelenk 102

- Kniegelenk 167, 170 f  
 medialer, Fuß 191  
 Metatarsale IV/V  
   zum Os Cuboideum 205  
 Os  
   cuneiforme mediale 198 f  
   naviculare 198 f  
 Palpation 13  
   radiokarpaler,  
     Ausrichtung 91 ff  
 Gelenkspieltest 4 f, 17  
   Cavitas glenoidalis 47  
   Tarsalgelenk 201, 206, 210  
   tibio-fibular 176 f  
 Gleittechnik  
   Patella nach inferior 159  
   Talus posterior 214 f  
   Tibia posterior 167 f, 214 f  
 Glutealmuskulatur 8  
 Golfarmsyndrom 11, 56 f, 67, 70  
 Greiffunktion 83  
 Großzehengrundgelenk 199  
 Guyon-Loge 111 f
- H**
- Hamulus ossis hamati  
   Palpation 111 ff  
   Topographie 88  
 Hand  
   Funktion 83 f  
   Palpation 91  
     Weichteile, dorsal 94 ff  
     Weichteile, palmar 107 ff  
   Pathologie 85  
 Handextensor 8  
   radialer 75  
   Sehnenfächer 90, 95  
 Handflexor 9  
 Handgelenk, Gelenklinie 7  
 Handsehne 9  
 Handskelett 86  
 Handwurzelknochen  
   Palpation  
     dorsal 100 ff  
     palmar 112  
   Unterscheidung,  
     palpatorische 12 f  
 Hüft- und Leistenregion 123 ff  
   Anatomie 124 ff  
   Palpation lateral 129 ff  
   Pathologie 124  
 Hüftgelenk 125 ff
- Humeroulnargelenk s. Gelenk,  
   humeroulnares (HUG) 53  
 Humerus  
   medialer 59, 71  
   posteriorer 78 f  
   Rand, medialer 64  
   Rand, lateraler 71  
   Topographie 17 f, 54, 71  
 Humeruskopf, Gelenkknorpel 19  
 Humerusschaft,  
   medialer 59 ff, 64 ff  
 Hypomobilität, kapsuläre 63
- I**
- Impingement  
   externes 20, 26, 49  
   femoroacetabulares 124 f  
   internes 29, 43  
 Insertion  
   Epicondylus medialis 66 ff  
   malleolare 207 f  
   Musculus  
     infraspinatus 27 ff  
     peroneus brevis 209  
     popliteus 173  
     supraspinatus 47 f  
     tibialis posterior 200  
     triceps surae 217 f  
   Talus 208  
   Unterarm 74  
 Insertionstendopathie 49, 55, 63,  
   143  
   entzündliche 67  
   Palpationstechnik 68  
   Fuß 188  
   Hand 85  
   laterale, Lokalisation 74 ff  
   Musculus tibialis posterior 200  
   Querfriktion 99  
 Instabilität, midcarpale 85  
 Instabilitätstest, Schulterregion 17
- J**
- Jumper's Knie 148  
 Jung girl's knee syndrome 148
- K**
- Kalkaneus 204 f  
 Kapsel  
   Knie 150  
   Palpation 10 f  
 Kapselaufbau, glenohumeraler 19  
 Karpaltunnel  
   Aufbau 88  
   Begrenzung, ossäre 114  
   Lage 112  
   Palpation palmar 117  
   Querschnitt 89  
 Karpaltunnelsyndrom 85, 107  
 Klavikula  
   anterior-posterior,  
     Translation 35  
   Begrenzung, anteriore und  
     posteriore 33  
   Ende, mediales 38  
   Kante, hintere 26  
   laterale 34  
   Rand, posteriorer 32  
   Topographie 17 f  
 Knieextension 151  
 Kniegelenk 147 ff  
   Bedeutung, funktionelle 147 f  
   Flexor 151  
   Ligament 9  
   Maxi-Erguss Test 10  
   Muskel 151 ff  
   Palpation  
     anterior 156  
     lateral 169 f  
     posterior 177 ff  
     proximal 172  
   Pathologie 148  
   Struktur, neuronale 153  
 Kniegelenkkapsel 150  
 Kniegelenkspalt  
   Begrenzung 170  
   Hinweis, therapeutischer 175  
   Lokalisierung 167  
   Patellaspitze 12  
   Struktur, anteromediale 167  
 Kniekehle 177  
 Knochenkante 7  
 Kollateralband 150  
   laterales  
     Behandlung 175  
     Palpation lateral 173 f  
   mediales  
     Palpation 165  
     Querfriktion 169  
 Kompressionsneuropathie,  
   Provokation 117  
 Kompressionstest nach Tetro 118  
 Korakoid 41

Kribbelgefühl 11  
 Kubitaltunnel  
 Nervus ulnaris  
 Palpation 69  
 mediale 65  
 Topographie 65  
 Kubitaltunnelsyndrom 57, 70

## L

Labrum glenoidale 47  
 Lacertus fibrosus  
 Palpationstechnik 60  
 Topographie 56, 60  
 Laxität 187  
 kapsuläre 63  
 Laxitätstest 17  
 Leiste 127  
 Leistenschmerz 124, 143  
 Leitstruktur 12  
 Lenden-Becken-Hüftregion  
 (LBH-Region) 123  
 Ligament  
 extrinsisches 20  
 palmares 87  
 meniskotibiales 168  
 Palpation 9 f  
 Ligamentum  
 calcaneofibulare 190, 207  
 calcaneonaviculare  
 Palpation 194  
 Topographie 190  
 collaterale  
 carpi ulnare 88  
 laterale 176  
 mediale 9  
 conoideum 20  
 coracoclaviculare 20  
 coracohumerale 19 f  
 cruciatum 150  
 deltoideum 190  
 Palpation 194 f  
 glenohumerale inferius 19 f  
 inguinale  
 Palpation ventral 138 ff  
 Topographie 126  
 Palpation, Trick 13  
 patellae 9  
 Querfriktion 160  
 Rand,  
 Palpation anterior 158  
 Topographie 151 ff  
 patellotibiale laterale 170 f

talofibulare 187  
 anterior 190  
 Palpation 207 f  
 posterior 190  
 Palpation 207 f  
 Sprunggelenk, oberes 9  
 tibio calcaneare 190  
 tibionaviculare 190  
 tibiotalare  
 anterior 190  
 posterior 190  
 transversum carpi  
 Palpation palmar 117  
 Topographie 88 f, 117  
 trapezoideum 20

## M

Malleolus  
 lateraler 201 ff  
 medialer 191 ff  
 Malleolusinsertion 207 f  
 Margo medialis scapulae 18, 22 ff  
 Palpationstechnik,  
 rechtwinklige 23  
 Maxi-Erguss 154  
 Membrana fibrosa 10  
 Meniscus lateralis 153 f, 175 f  
 Meniskus  
 Aufgabe 150  
 Schwellung 154  
 Meniskus-Vorderhörner,  
 Provokationstest 168 f  
 Metacarpus 86  
 Metatarsale V, Basis 203  
 Metatarsus 188, 213  
 Midi-Erguss 155  
 Mittelhand, Verformbarkeit 84  
 Morbus de Quervain 99  
 Musculus  
 abductor pollicis  
 brevis 90, 95 f, 99  
 longus 90, 95 f, 99  
 adductor  
 brevis, Palpation ventral 141  
 longus 8  
 Palpation ventral 138,  
 141 f  
 Topographie 126  
 magnus  
 Dynamisierung 153  
 Sehne 164  
 anconeus

Palpation lateral 72  
 Topographie 55  
 biceps  
 brachii  
 Palpation 60  
 Sehne 9, 19  
 Topographie 56, 58, 60  
 femoris 12  
 Dynamisierung 153  
 Sehne 174  
 Topographie 128, 152 f  
 brachialis  
 Palpationstechnik 62  
 Topographie 56  
 brachioradialis  
 Palpation lateral 74  
 Palpationstechnik 62  
 Topographie 55 f, 58, 60  
 deltoideus 8  
 extensor carpi  
 radialis  
 brevis  
 Insertionstendo-  
 pathie 75  
 Sehnenfach 90, 95 f  
 Topographie 55 f, 71  
 longus  
 Insertionstendo-  
 pathie 74  
 Sehnenfach 90, 95 f  
 Topographie 55 f, 71  
 ulnaris  
 Insertionstendopathie  
 76  
 Sehnenfach 90 f, 95 f,  
 98 ff  
 Topographie 55 f, 71  
 digiti minimi 90, 95 ff  
 digitorum  
 communis 76  
 Sehnenfach 90, 95 ff  
 Topographie 55 f, 71  
 indicis propius 90, 95 f  
 pollicis longus 90, 95 f  
 flexor carpi  
 radialis  
 Palpation 69, 109  
 Topographie 56, 69,  
 108  
 ulnaris  
 Palpationstechnik 69  
 Topographie 56, 69,  
 108

- digitorum  
   longus 189  
     Sehne 195 f  
   profundus 88 f  
   superficialis 88 f  
     Palpation 110  
 digitorum superficialis  
   caput humerale 69  
 hallucis  
   longus 189  
     Sehne 196  
 pollicis  
   longus 88  
     Palpation 109  
     Topographie 108  
 gastrocnemius,  
   Dynamisierung 153  
 gracilis  
   Palpation ventral 142  
   Topographie 152  
 iliopsoas 140 f  
 infraspinatus 8, 19, 45  
   Insertion 47 f  
   Palpation dorsal 27 f  
 ischiadicus 128  
 ischiokrurale 132  
 palmaris longus  
   Palpation 12, 69, 110  
   Topographie 56, 69  
 pectineus 141  
 peroneus  
   brevis 189, 203  
     Insertion 208 f  
   longus 189, 203  
 piriformis 128  
 popliteus 153  
 pronator teres  
   Insertion 66  
   Palpationstechnik 62, 69  
   Topographie 56, 58, 60,  
     63, 69  
 quadriceps femoris 151 f  
   Dynamisierung 153  
   Topographie 151 f  
 rectus femoris  
   Palpation ventral 136 f  
   Topographie 126, 136,  
     151 ff  
 sartorius 8  
   Palpation  
     Muskelränder 135  
     ventral 138  
   Topographie 126, 134 f, 152  
 semimembranosus  
   Dynamisierung 153  
   Topographie 128  
 semitendinosus 128, 152  
 sternocleidomastoideus 12, 38  
 subscapularis  
   Sehne 42  
   Topographie 19  
 supinator 71  
 supraspinatus 45  
   Palpation 26 f  
   Querfriktion 49  
   Topographie 19  
   Verlauf 48  
 tensor fasciae latae  
   Palpation ventral 135  
   Topographie 126, 134  
 teres minor 45  
   Palpation 45  
   Topographie 19  
 tibialis  
   anterior, Sehne 197  
   posterior 189  
     Sehne 193  
 triceps  
   brachii 56  
   surae 189, 216 f  
     Insertion 217  
   vastus medialis 151 f  
 Muskelanspannung 8  
 Muskelbauch  
   Beschwerden 26  
   Darstellung 132  
   Palpation 8, 143  
 Muskelgruppe, ischiokrurale 132  
   Sehne 9  
 Muskelrand  
 Musculus  
   biceps femoris 175  
   extensor  
     carpi radialis 75 f  
     carpi ulnaris 77  
   Palpation 8  
 Muskel-Sehnen-Übergang  
   entzündlicher 68  
   Musculus infraspinatus 27  
 Myotendosynovitis, Hand 85  
**N**  
 Nerv  
   Anzupfen, typisches 11  
   peripherer  
     Kompression 188  
     Palpation 11  
       Trick 13  
     Überdehnung 188  
     Vorspannen 11  
 Nervenbündel 61  
 Nervenkompression  
   Hand 85  
   periphere 11, 57, 188  
 Nervenkompressionssyndrom 57  
   Beweis 117 f  
 Nervus  
   brachialis 60 f  
   cutaneus femoris lateralis 138 f  
   femoralis  
     Palpation ventral 140  
     Topographie 127  
   ischiadicus 13  
   medianus 11 f, 57, 60 f  
     Palpation palmar 62, 117  
   peroneus  
     communis 11 f, 128  
     Palpation  
       lateral 175  
       posterior 178  
     Topographie 152 f  
   profundus 190, 213  
   superficialis  
     Palpation 11, 213 f  
     Topographie 190, 214  
     Umknicktrauma 188  
   plantaris  
     lateralis 190, 196  
     medialis 190, 196  
   radialis  
     Arm 57  
     Ellbogenregion 74 f  
     Hand 98 f  
   saphenus  
     Palpation 164 f  
     Topographie 152  
   tibialis 11  
     Kompression 188  
     Palpation posterior 178,  
       196 f  
     Topographie 128, 190, 196 f  
   ulnaris 11  
     Hand, Palpation 111  
     im sulcus nervi ulnaris 65  
     Palpation mediale 64 f  
     Topographie 57, 60 f  
 Nonnenknie 148

**O**

Olekranon 18  
 Palpation 71 f  
 Topographie 18, 55  
 Opposition, Daumen/Finger 83

**Os**

capitatum  
 Palpation 103  
 palmar 116  
 Topographie 87, 116  
 cuboideum 188, 210  
 Lageprojektion 206  
 cuneiforme 188  
 Gelenkspalt 198  
 femoris 149  
 hamatum  
 Palpation 105 f  
 Topographie 87, 105 ff  
 lunatum  
 Palpation 104 f  
 palmar 116  
 Topographie 87, 103 f, 116  
 metacarpale  
 Palpation 206  
 Topographie 106  
 naviculare 188  
 Gelenkspalt 198  
 pisiforme 111 ff  
 Palpation 110 ff  
 Topographie 87 f, 105  
 scaphoideum 12  
 Bewegungseinschränkung  
 104, 106  
 Palpation 101 ff, 114 f  
 Topographie 87, 103 f  
 trapezium  
 Palpation 101, 103  
 palmar 115  
 Topographie 87  
 trapezoideum 87  
 triquetrum  
 Palpation 104  
 Topographie 87, 105 ff  
 Osteoarthrose, Knie 148  
 Osteochondrosis dissecans 148

**P**

Palpation  
 Ausgangsstellung,  
 geeignete (ASTE) 13  
 Bestätigung, Trick 12

Bursen 10 f  
 dreiteilig abgestufte 10  
 Erhebung, knöcherner 7  
 flächige 8  
 Gefäß 11 f  
 gezielte  
 Ablauf 5  
 Anwendungsbereich 4  
 Hilfestellung 12 f  
 Ligament 9 f  
 Lokalisationstrick 13  
 Muskelbäuche 8  
 Musklränder 8  
 Nerv, peripherer 11  
 Knochenkante 7  
 palmare 102, 107 ff  
 rechtwinklige 7, 23, 31 f  
 Schwellung 154  
 Sehne 9  
 Übungs-ASTE 13  
 Wärme 153  
 Palpationsdruck 6  
 Palpationsgeeignete  
 Ausgangsstellung (ASTE) 13  
 Palpationstechnik 6 f  
 Patella  
 Rand, Palpation anterior 157  
 "tanzende" 154  
 Topographie 149, 150 f  
 Perkussionstest nach Tinel 118  
 Pes-anserinus-superficialis-  
 Gruppe 166 f  
 Phalangen 188  
 Topographie 86  
 Pinzettengriff 84  
 Processus  
 coracoideus 40 f  
 Begrenzung 41 f  
 Topographie 18 ff  
 Übungen 42  
 posterior tali 193  
 styloideus  
 radii 91  
 ulnae 92  
 Pulsation 11 f

**Q**

Querfriktion (Cyriax'sches  
 Modell) 4 f, 44, 143  
 bilaterale 218  
 Ellenbogenregion 68, 77  
 Fuß 200, 208, 218

Hand 99 f  
 Hüft- und Leistenregion 133 f,  
 143  
 Insertionstendopathie 200  
 Ligamentum talofibulare 208  
 Epikondylopathie 68  
 Kniegelenk 160 f, 169, 175 f  
 Musculus  
 peroneus brevis 209  
 supraspinatus 49  
 ohne Irritation 215  
 posterior 218  
 Schmerzprovokation 9 f  
 Schulterregion 17, 26 ff, 35 f,  
 44 f  
 Sehne mit Sehnenscheide 208 f  
 Sehnenfach 99  
 Tendosynovitis 200  
 Tennisarm 77

**R**

Radioulnargelenk, proximales  
 (PRUG)  
 Gelenkspalt 63  
 Palpationstechnik 62 f  
 Topographie 53 f, 55  
 Radius 92  
 Palpation 71  
 Topographie 18, 55, 71, 78  
 Radiusrand 107 f  
 Retinaculum extensorum 90  
 Rhizarthrose, aktivierte 103  
 Rotatorenmanschettenmuskel 44 f  
 Rücken, kyphotischer 33  
 Rundrücken 33

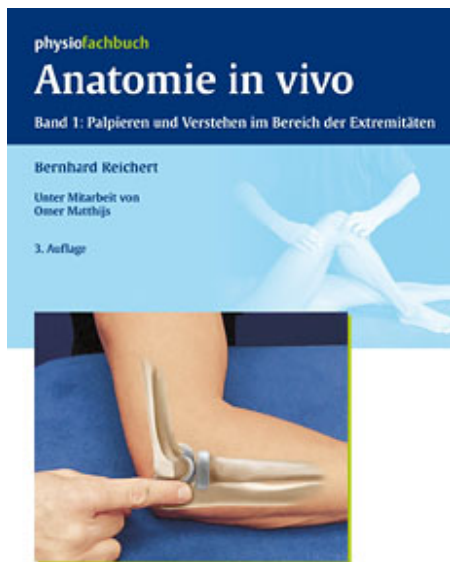
**S**

Scapula alata 22  
 SC-Gelenk  
 (Sternoklavikulargelenk) 28  
 Gelenkspalt 12, 39  
 Palpation ventro-medial 38 f  
 Traktionstest 39 f  
 Schaukelgleiten  
 talonavikular 201  
 Tibia/Fibula 214 f  
 Schleimbeutel  
 Behandlungsgrundlage 4  
 Fluktuation 10  
 Schmerz, plantarer, lokaler  
 (Fersensporn) 188

- Schmerzprovokation 9 f  
 Schulterreckgelenk s. AC-Gelenk  
 Schultergelenk,  
 Innenrotationsfähigkeit 22  
 Schultergürtel  
 ASTE-Übung 21, 36 f  
 Schulterhochstand 25  
 Schulterregion 17 ff  
 Palpation  
 dorsal 21 ff  
 lateral 30  
 ventral 36 ff  
 ventro-laterale 40  
 ventro-mediale 38  
 Palpationsgang 21 ff  
 Schulterrelevation 39  
 Schwellung  
 kapsuläre 10  
 Palpation 154  
 Sehne  
 Behandlungsgrundlage 4  
 Hand 99 f  
 Musculus  
 biceps femoris 174, 179  
 gracilis 180  
 flexor  
 carpi radialis 109  
 digitorum longus 195  
 hallucis longus 196  
 peroneus brevis 204  
 sartorius 180  
 semitendinosus 179  
 tibialis  
 anterior 197  
 posterior 193  
 Palpation 9  
 Sehnenfach 90, 95  
 Sehnenscheidentzündung 11,  
 188  
 Sehnenscheidenaffektion 100 f  
 Sulcus intertubercularis 44  
 Septum intermusculare  
 laterale 71 f  
 mediale 65  
 Sinus tarsi Syndrom 187  
 Skaphoid s. Os scaphoideum  
 Skapula alata 21  
 Spina  
 acromialis 31, 35  
 iliaca  
 anterior  
 inferior  
 Palpation ventral 136 f  
 Topographie 124  
 superior (SIAS) 7  
 Palpation ventral 138 f  
 Topographie 124  
 scapulae  
 Kante  
 inferiore 24 f  
 superiore 26  
 Palpation 7  
 Topographie 17 f  
 Sprunggelenk 186, 190  
 Bänder 190, 207  
 oberes (OSG) 190  
 Gelenkspalt 211  
 Ligament 9  
 Palpationstechnik,  
 gelenkspezifische 214  
 unteres 215  
 Steinmann-II-Test 168  
 Sternoklavikulargelenk  
 s. SC-Gelenk  
 Stoßdämpfung 185  
 Straight-leg-raise-Test 177  
 Sulcus  
 intertubercularis 43 ff  
 nervi ulnaris 57  
 Palpation,  
 mediale 65  
 nervus radialis 57  
 Supraspinatus-Insertion 35  
 Supraspinatus-Insertions-  
 tendopathie 49  
 Sustentaculum tali 192  
 Symphysenpathologie 143  
 Symphysis pubica 127
- T**
- Tabatière anatomique  
 Palpation 94 f  
 Topographie 12, 94 f  
 Talus  
 Gleittechnik 214  
 medial 212  
 Palpation 211 f  
 Talusinsertion 207  
 Tarsalgelenk,  
 transversales 185 f, 200 f  
 Gelenkspielttest 209 f  
 Tarsaltunnel, Raumenge 188  
 Technik, translatorische 102  
 Gelenk, radiokarpales 94  
 Tendinitis 49  
 Tendinose 26, 55  
 Ligamentum patellae 160  
 Palpationstechnik 68  
 Tendopathie 49, 143  
 Ligamentum patellae 160  
 Tendosynovitis 85  
 Musculus tibialis posterior 200  
 stenosans 99  
 Therapie 99  
 Tennisarm 57  
 Tennisarmsyndrom 55  
 Tennisarm-Typ 74 ff  
 Test Tinel/Tetro 118  
 TFC-Komplex 87 f  
 Therapie, manuelle  
 Gelenk, radiokarpales 94  
 Schulterregion 17  
 Thermotherapie 17  
 Thoraxform, normale 33  
 Tibia 149  
 Tibiakante  
 Palpation  
 lateral 170  
 medial 161 f  
 Tibiaplateau 162  
 laterales 170  
 Tractus iliotalibialis  
 Palpation 171 f  
 Topographie 126, 151 f  
 Tractus-iliotibialis-  
 Friktionssyndrom 148  
 Traktion,  
 Daumensattelgelenk 103  
 Traktus-Friktionssyndrom 176  
 Trapezium s. Os trapezium  
 Trigonum femorale  
 laterale  
 Palpation ventral 134 ff  
 Topographie 126, 134 f  
 mediale  
 Palpation ventral 134 f  
 Topographie 126, 137  
 Trio  
 radiales 108  
 ulnares 108 f, 111  
 Trochanter major 124  
 Bursen 131  
 Insertion 131  
 Palpation lateral 129  
 Trochlea peronealis 202 f  
 Tuber ischiadicum 124  
 Insertion 132  
 Palpation dorsal 131 f



- Tuberculum  
 adductorium  
 Palpation 164  
 Topographie 149  
 Gerdyi 7  
 Palpation lateral 172 f  
 Topographie 149  
 majus  
 humeri 44 f  
 Topographie 18  
 mediale 193  
 minus 18  
 humeri 43  
 ossis scaphoidei  
 Palpation 109  
 Topographie 88  
 trapezii 88  
 pubicum 124  
 Palpation ventral 141  
 radiale dorsale 92  
 von Lister 7  
 Tuberositas  
 ossis navicularis 194
- radii  
 Palpationstechnik 60  
 Topographie 54  
 tibiae 7, 149  
 Palpation anterior 159  
 Typ-II-Tennisarm 77
- U**
- Übungs-ASTE 13  
 Schultergürtel 21 f  
 Ulna 54  
 Topographie 18, 71  
 Umknicktrauma 187 f  
 Unterarm  
 posteriorer,  
 Muskelinsertion 74  
 Topographie, muskuläre 69  
 Unterschenkel  
 Palpation 203  
 posteriorer, distaler 215  
 Ursprungssehne 133
- V**
- V, posteriores 32  
 Vena 140  
 basilica 61  
 cephalica 98  
 femoralis 127  
 Verbindungslinie, Palpation 12 f  
 Viererzeichen 174 f
- W**
- Wartenberg Syndrom 99  
 Weichteil, anteromediales 163 ff  
 Weichteilaffektion 4  
 Fuß 188  
 Hand 85  
 Weichteilläsion, Ellenbogenregion 70  
 Wirbelsäulenabschnitt 4
- Z**
- Zehenflexor 9  
 Zeichnung, anatomische 13



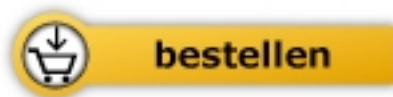 Thieme

Bernhard Reichert

## [Anatomie in vivo](#)

Band 1: Palpieren und Verstehen im Bereich der Extremitäten

264 Seiten, geb.  
erschienen 2011



Mehr Bücher zu Homöopathie, Alternativmedizin und gesunder Lebensweise

[www.narayana-verlag.de](http://www.narayana-verlag.de)