

Bodo Kuklinski

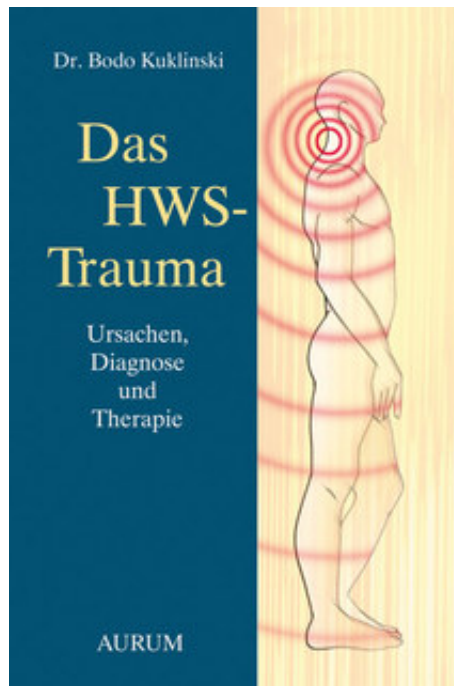
Das HWS-Trauma

Leseprobe

[Das HWS-Trauma](#)

von [Bodo Kuklinski](#)

Herausgeber: Aurum Verlag



<http://www.narayana-verlag.de/b16410>

Im [Narayana Webshop](#) finden Sie alle deutschen und englischen Bücher zu Homöopathie, Alternativmedizin und gesunder Lebensweise.

Das Kopieren der Leseproben ist nicht gestattet.
Narayana Verlag GmbH, Blumenplatz 2, D-79400 Kandern
Tel. +49 7626 9749 700
Email info@narayana-verlag.de
<http://www.narayana-verlag.de>



2

Die Diagnostik der HWS-Instabilität und ihre Folgen

Heute entscheiden sich Diagnose, Beurteilung und natürlich auch Behandlung einer HWS-Schädigung und deren Folgen häufig über die „Glaubenslage“ des behandelnden Arztes. Dabei gibt es zwei grundsätzlich verschiedene Sichtweisen: Einerseits die Beurteilung der HWS-Schädigung nach morphologischen Befunden und andererseits die Beachtung funktioneller Beschwerden nach „leichten“ Traumatisierungen.

In Deutschland und Österreich teilen die meisten Orthopäden, Unfallchirurgen und Neurologen die Betroffenen entsprechend der Kriterien nach Erdmann (1973)²⁸ in Schweregrade I bis IV ein: (s. Kasten)

Schweregrade nach Erdmann:

- I: keine Röntgen-Hinweise
- II: primär keine röntgen-positiven Befunde, erst drei bis sechs Wochen nach dem Unfall werden sekundäre Veränderungen sichtbar
- III: pathologische Röntgenbefunde
- IV: Todesfälle

Sind keine Frakturen, Bandscheibenvorfälle, Einengungen des Rückenmarkskanals oder von HWS-Nerven nachweisbar (Schweregrad I oder II), gelten abgelaufene Traumata als leicht. Und leichte Traumata sollten innerhalb von zwölf Wochen klinisch ausheilen - so die Meinung²⁹. Muskelfascien, Gelenkkapseln, Sehnenbänder bestehen jedoch nicht aus Gummi. Schon deren Dehnung um 8% löst Mikroverletzungen aus, die die Proprioceptoren irritieren³⁰.

Erdmann selbst hat vor einer Überbewertung seiner Resultate gewarnt. Viele Fragen waren damals noch offen. 1973 gab es außerdem noch nicht die Möglichkeiten der HWS-Diagnostik wie heute.

Allerdings werden die bestehenden Möglichkeiten einer guten HWS-Diagnostik auch heute selten genutzt: Erstuntersuchende Durchgangsarzte, aber auch spätere Gutachter erfragen noch nicht einmal die Besonderheiten eines Unfallherganges noch bewerten sie seitliche Traumamarken am Kopf, Ohr oder im Schulterbereich. Erst recht wird nicht nach Symptomen einer eventuell schon vorher erfolgten HWS-Schädigung gefahndet. Unsere Erfahrungen stimmen hierin mit den Angaben anderer Autoren überein³¹.

Wir wissen heute eigentlich, dass es selbst bei sorgfältigster HWS-Diagnostik nicht gelingt, Mikroverletzungen der Weichteile nachzuweisen. Auch größere Läsionen können den Untersuchungen entgehen. Bei mehreren unserer an der HWS verletzten Patienten fanden sich erst intraoperativ Ein- und Abrisse von Bändern.

Schon Anfang der 80er-Jahre wies Saturnus bei tödlich HWS-Verunfallten nach, dass Bänder-, Fascien- und Muskelverletzungen sechsfach häufiger als knöcherne Schäden auftraten³².

In seiner Studie an 22 obduzierten, tödlich Verunfallten, bei denen HWS-Röntgenaufnahmen durchgeführt worden waren, konnte die geringe Trefferquote der röntgenologischen Aussagen belegt werden: Obwohl die Radiologen auf die gesicherten Weichteilverletzungen hingewiesen wurden, konnten sie von den 245 Verletzungen 241 nicht erkennen³³. Konventionelle Röntgenaufnahmen haben folglich nur einen begrenzten Aussagewert zum Nachweis unfallbedingter HWS-Schäden. Seit Jahren betont auch der Radiologe E. Volle, dass die nach wie vor gehandhabte Diagnostik nicht geeignet ist, tatsächliche Instabilitäten zu erkennen. Nur durch Funktions-MRT können bewegungsabhängig Rückenmarkskontakt oder gar Kompressionen nachgewiesen werden³⁴.

In den letzten Jahren gab es neue Forschungserkenntnisse über pathophysiologische Auswirkungen der HWS-Instabilität, die beispielsweise die Trigeminiüberaktivität und die Entwicklung bzw. Chronifizierung einer

Schmerzkrankheit nach HWS-Traumatisierung erklärten^{35,36,37,38,39}. In der nordschwedischen Studie von Sterner et al. wurden 43 Schleudertrauma-Patienten bis zu sechs Jahre nach dem Unfall untersucht. Sie litten jahrelang an Trigeminusschmerzen. Es stellte sich heraus, dass Teile des Hirnstamms und des oberen Halsmarks geschädigt waren, in denen Trigeminasfasern mit den sensorischen Wurzeln von C1 bis C3 kommunizieren. Traumata von C1 bis C3 durch HWS-Überstreckungen, Spasmen der Vertebraergefäße und direkte Schäden im Hirnstamm und Halsmark lösten peripher im Gesicht Trigeminusstörungen wie Schmerzen, aber auch Taubheit aus. Die Veränderungen waren so subtil, dass sie nicht durch bildgebende Verfahren wie Tomografien erfasst werden konnten. Da der Trigeminus auch die Kaumuskeln notorisch versorgt, sind muskuläre Dysbalancen im Kieferschluss, Unterkieferfehlstellungen oder Kauschmerzen im Kiefergelenk möglich.

Nach Beobachtungen behandelnder Ärzte entwickelten die Betroffenen „leichter“ HWS-Traumatisierungen massive Multiorganbeschwerden, die das soziale Leben und die Erwerbsfähigkeit hochgradig einschränkten. Da hierzulande nach den Erdmann-Kriterien beurteilt wird, ist es nicht verwunderlich, dass die oben genannten Folgesymptome und -Erkrankungen dem psychosomatischen Formenkreis zugeordnet werden. Hieraus erklärt sich auch der ansteigende Trend von Arbeitsunfähigkeitszeiten und Frühpensionierungen unter entsprechenden Diagnosen^{40,41,42,43}.

Bei keinem unserer insgesamt 1.845 Patientinnen und Patienten, die jähre- und jahrzehntelang unter den Folgen einer HWS-Instabilität litten, wurde seitens der Fachgebiete Neurologie oder Psychiatrie die Ursache der Multisystem-Erkrankung in einer instabilen HWS erkannt. Alle Patienten hatten eine lange Reihe von Traumatisierungen erlitten, an die sie sich noch wegen ihrer Auswirkungen entsinnen konnten. Ihre Ärzte und sie selbst waren aber der Meinung, es sei „nix passiert“ (Schweregrade I oder II). Unbewertet blieb auch die Fülle von Traumatisierungen ab Baby- oder Kindesalter, die die HWS progredient destabilisierten, so dass dann ein PKW-Crash im späteren Lebensalter nur noch der letzte Tropfen in ein schon volles Fass war.

Die Wertigkeit von PET-Untersuchungen wird heute noch durch Radiologen und Neurologen in Frage gestellt. Ihr Argument ist, dass die verminderten Glucose-Aufnahmeraten in diversen Hirnarealen bei HWS-Geschädigten sich nicht von den Befunden bei Patienten mit Depressionen, CFS, FMS, LWS- und Sakralschmerzen unterscheiden. Damit haben sie absolut Recht: Handelt es sich doch ausschließlich um Symptome oder Folge-

krankheiten einer HWS-Instabilität. Die SPECT-Befunde HWS-Geschädigter mit denen von CFS-/FMS-Patienten zu vergleichen, bedeutet doch nichts weiter, als die gleiche Patientengruppe zu betrachten.

2.1 DER ERSTE SCHRITT ZUR DIAGNOSE - EINE GRÜNDLICHE ANAMNESE

Jede Diagnose wird in erster Linie durch eine ausführliche Anamneseerhebung gestellt. Sie darf nicht nur Symptome/Beschwerden/Krankheiten aufzählen, sie muss auch nach dem W-Fragenprinzip weitere Informationen dazu liefern, z.B.:

- seit wann?
- wie lange anhaltend?
- welcher Trend?
- wo lokalisiert?
- wodurch ausgelöst, verschlimmert, gelindert?
- welche Intensität, welcher Charakter?
- welche Begleitsymptome?
- wie bisher behandelt und wie vertragen worden?

Autounfall – Sonst nichts weiter passiert?

Frau K. W., geb. 1976, nach ihrer Krankheitsvorgeschichte befragt, gab eine Beinfraktur im achten Lebensjahr an.

„Wie war das passiert?“ – „Na ja, ich bin in ein Auto gelaufen“. „Und?“ „Ich wurde durch die Luft geschleudert, aber ich habe mir nur das Bein gebrochen. Sonst ist nichts weiter passiert“.

Ihre Kopfschmerzen und Migräneattacken setzten nach der Entlassung aus dem Krankenhaus ein.

Ohne Suggestivfragen zu stellen, gelingt es dem erfahrenen Arzt, sich ein Bild über die Entwicklung der Erkrankung im Lebensverlauf zu machen. Durch systematisches Abfragen aller Organsymptome gewinnt er einen Überblick über Funktionsstörungen, -einschränkungen und ihre negativen Auswirkungen auf die Gesundheit, das soziale und berufliche Leben. Das wichtigste Instrument der Anamnesetechnik sind diese „W“-Fragen.

Die Begriffe „Schlafstörungen“, „Schwindel“, „Beschwerden beim Wasserlassen“, „trinkt keinen Alkohol“ usw. ge-

ben ohne weitere Beschreibung nicht genug Auskunft. Werden sie hinterfragt, können sich z.B. folgende Gründe ergeben:

Bei „Schlafstörungen“, dass

- diese vorwiegend in Rückenlage auftreten.
- nachts die Nase zuschwillt, bei Linkslage links, bei Rechtslage rechts, nachts Herzjagen, -stolpern, Schweißausbrüche und Angst auftreten.
- nächtliches „Einschlafen“ oder Taubwerden der Arme und Hände stören.
- Alb-, Angstträume zum Erwachen führen.

Bei „Schwindel“, dass er ausgelöst wird

- bei Blickwendung nach unten oder zur Seite.
- durch unverträglich schnelle Bildfolgen vor den Augen (Fernseher, Blick aus dem fahrenden Bahnwagen).
- durch Kopfdrehungen.
- bei Überkopfarbeiten oder Haarwäsche beim Friseur.
- beim Gehen auf hartem Trottoir oder treppab.

Bei „Beschwerden beim Wasserlassen“, dass sie bedeuten:

- fehlender Harndruck bei voller Blase oder Harnsperre.
- drei- bis fünfmal nachts Wasser lassen bei einer 25-Jährigen.
- Pollakisurie-Phasen vormittags.
- eine kälteempfindliche Harnblase oder
- Pressinkontinenz.

Bei „Alkohol wird nicht getrunken“, dass

- eine Unverträglichkeit mit schnellem Rausch vorliegt.
- Herzjagen, -unruhe und Gesichtsröte nach Alkoholgenuss auftreten (Histaminliberation).
- LWS- oder Sakralschmerzen ausgelöst werden.
- bereits nach dem Verzehr einer Likörpraline ein Rausch einsetzt.
- Übelkeitsgefühle bei Alkoholgeruch aufkommen.
- nach geringer Trinkmenge ein oder mehrere Tage andauernde „Katerzustände“ folgen.

Schlafhaltung


Frau P. M., geb. 1974, suchte uns wegen einer seit Babyalter bestehenden Neurodermitis auf. Als Kleinkind schlief sie in Knie-Ellenbogen-Haltung, später in Bauchlage.



Abb. 2.1: Bauchlage oder Knie-Ellenbogen-Stellung während des Nachtschlafes sind typische Schonhaltungen HWS-geschädigter Kinder.

Übelkeit und Sehstörungen

Treten als Begleitsymptome noch Übelkeit und Sehstörungen auf, weist diese Konstellation auf ein Arteria-basilaris-Syndrom oder vertebro-basiliäre Insuffizienz hin. Dieser Zustand kann Stunden oder mehrere Tage andauern und vom Trend her immer häufiger auftreten. Dieses ernsthafte Syndrom ist ein Leitsyndrom der instabilen HWS und kann ohne Hinterfragen nicht erkannt werden.

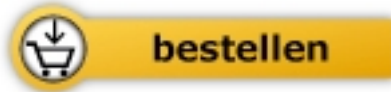


Bodo Kuklinski

Das HWS-Trauma

Ursachen, Diagnose und Therapie

288 Seiten, geb.
erschienen 2014



Mehr Bücher zu Homöopathie, Alternativmedizin und gesunder Lebensweise

www.narayana-verlag.de