Thomas Horacek
Der EKG-Trainer

Leseprobe

Der EKG-Trainer
von Thomas Horacek
Herausgeber: MVS Medizinverlage Stuttgart

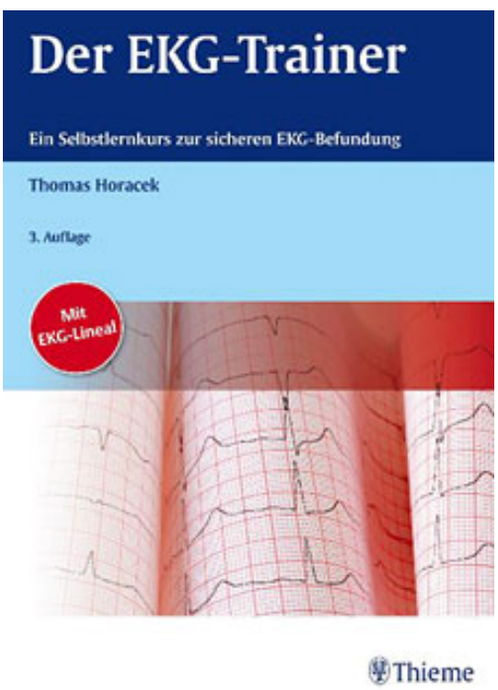

http://www.narayana-verlag.de/b14062

Im Narayana Webshop finden Sie alle deutschen und englischen Bücher zu Homöopathie, Alternativmedizin und gesunder Lebensweise.

Das Kopieren der Leseproben ist nicht gestattet.
Narayana Verlag GmbH, Blumenplatz 2, D-79400 Kandern
Tel. +49 7626 9749 700
Email info@narayana-verlag.de
http://www.narayana-verlag.de

KLINIK Gleiche Patientin wie in **EKG 39**, EKG vor Entlassung, ausgeglichener Kaliumhaushalt, Therapie mit Digitoxin und einem niedrig dosierten Betablocker.

EKG-Beurteilung? Worin unterscheiden sich die EKGs?

Es besteht unverändert ein Sinusrhythmus. Die Amplituden der P-Wellen sind jetzt in II, III und aVF höher als im Vor-EKG. Die Ursache ist nicht der Ausgleich der Hypokaliämie, sondern der damalige Zustand nach Kammerflimmern, Reanimation und Defibrillation mit nachfolgender funktioneller P-Abflachung.

Wie beurteilen Sie die Vorhofaktionen vor der 2. und 6. Kammeraktion in den Extremitätenableitungen?

Die beiden Vorhofaktionen treten vorzeitig ein und werden auf die Kammern übergeleitet. In beiden Fällen ist das P in I sehr flach, in II und III deutlich positiv. Es handelt sich um supraventrikuläre Extrasystolen, nach der Konfiguration aus oberen Anteilen des rechten Vorhofes bei einer intraatrialen Erregungsausbreitung von rechts oben nach links unten. Vermutlich handelt es sich in beiden Fällen um den gleichen Focus.
Leichte Unterschiede der P-Wellen-Konfiguration erklären sich aus dem unterschiedlichen Kopplungsintervall zu den vorausgehenden Normalaktionen. Auch sinusrhythmische P-Wellen sind bei Sinusarrhythmie in Abhängigkeit vom Kopplungsintervall häufig etwas unterschiedlich konfiguriert. Auch in den Brustwandableitungen findet sich als 1. und 5. Aktion jeweils eine supraventrikuläre Extrasystole. Der häufig gebrauchte Terminus einer kompensatorischen oder nicht kompensatorischen Pause nach ventrikulären oder supraventrikulären Extrasystolen ist bei der EKG-Beurteilung wegen der vielen Ausnahmen wenig hilfreich.

Wie beurteilen Sie die Kammeranfangsgruppen im Vergleich zum Vor-EKG?

Der Lagetyp ist jetzt etwas deutlicher ein überdrehter Linkstyp (s. S. 16). Der Index nach Gubner und Ungerleider ist unverändert positiv. Die QRS-Dauer hat auf 0,12 sec abgenommen, es besteht weiterhin ein Rechtsschenkelblock. Zeichen der linksventrikulären Hypertrophie mit einem hohen R in V5 (3,9 mV) sind jetzt deutlicher.

Was ist mit den Kammerendteilen?

Die QT-Dauer hat sich auf 0,36 sec normalisiert. Die rechtspräkordiale ST-Streckensenkung mit Übergang in präterminal negative T-Wellen wird durch den Rechtsschenkelblock verursacht, zumindest in V1 und V2 (eventuell noch V3). In V4 sind die ST-Strecken nach oben konvexbogig deszendierend gesenkt, übergehend in präterminal negative T-Wellen. In V5 und V6 sind die ST-Strecken diskret gesenkt mit Übergang in positive T-Wellen bei Hypertrophie und Digitalistherapie.

Zusammenfassung: Sinusrhythmus, supraventrikuläre Extrasystolen, bifaszikulärer Block vom anterioren Typ (linksanteriorer Hemiblock und Rechtsschenkelblock); Zeichen der linksventrikulären Hypertrophie; Veränderungen der linkspräkordialen Kammerendteile bei Hypertrophie und Digitalistherapie; normalisierte QT-Dauer nach Ausgleich der Hypokaliämie und Absetzen der Chinidin-Medikation.

aus: Horacek, Der EKG-Trainer (ISBN 9783131108333), © 2013 Georg Thieme Verlag KG

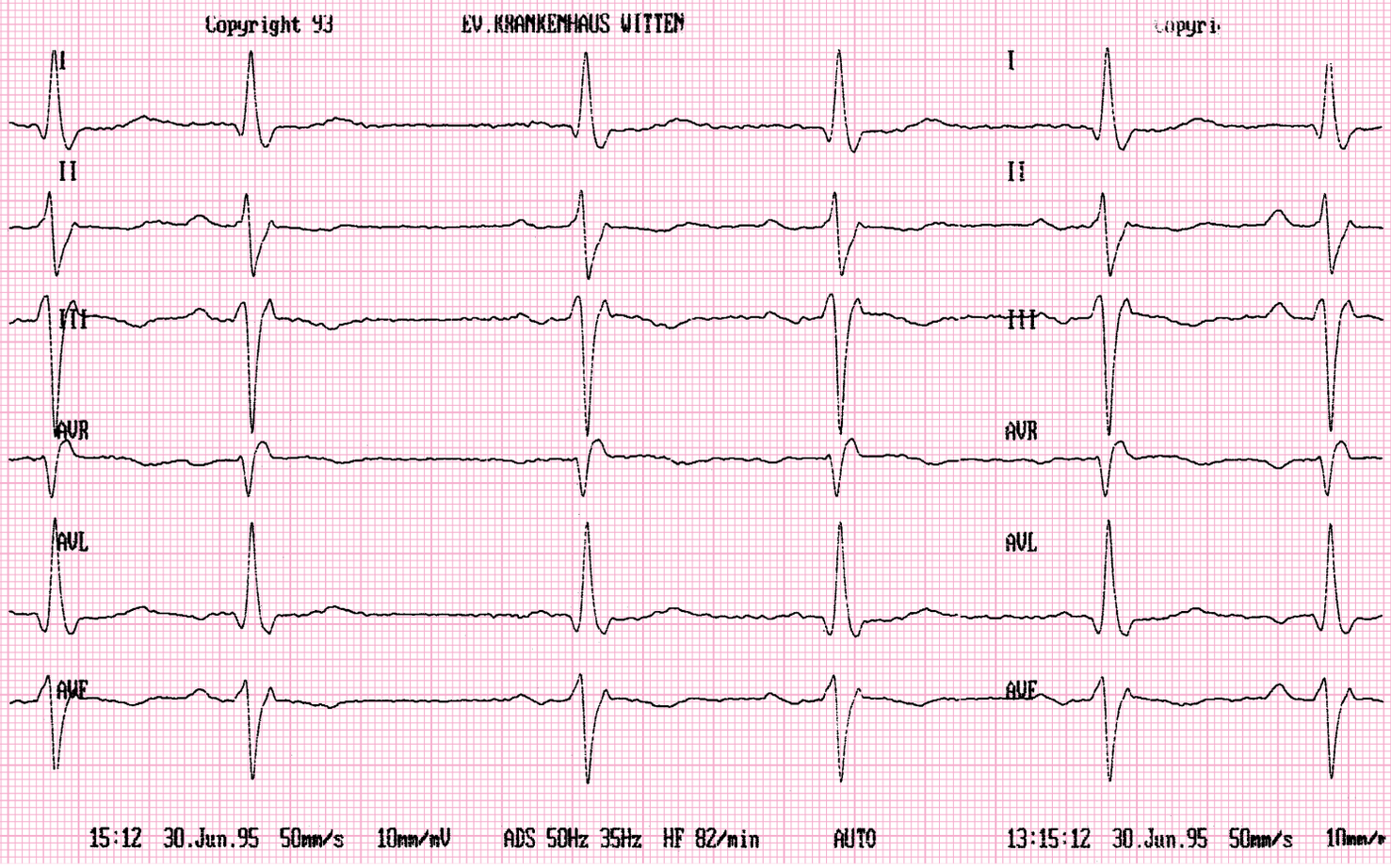

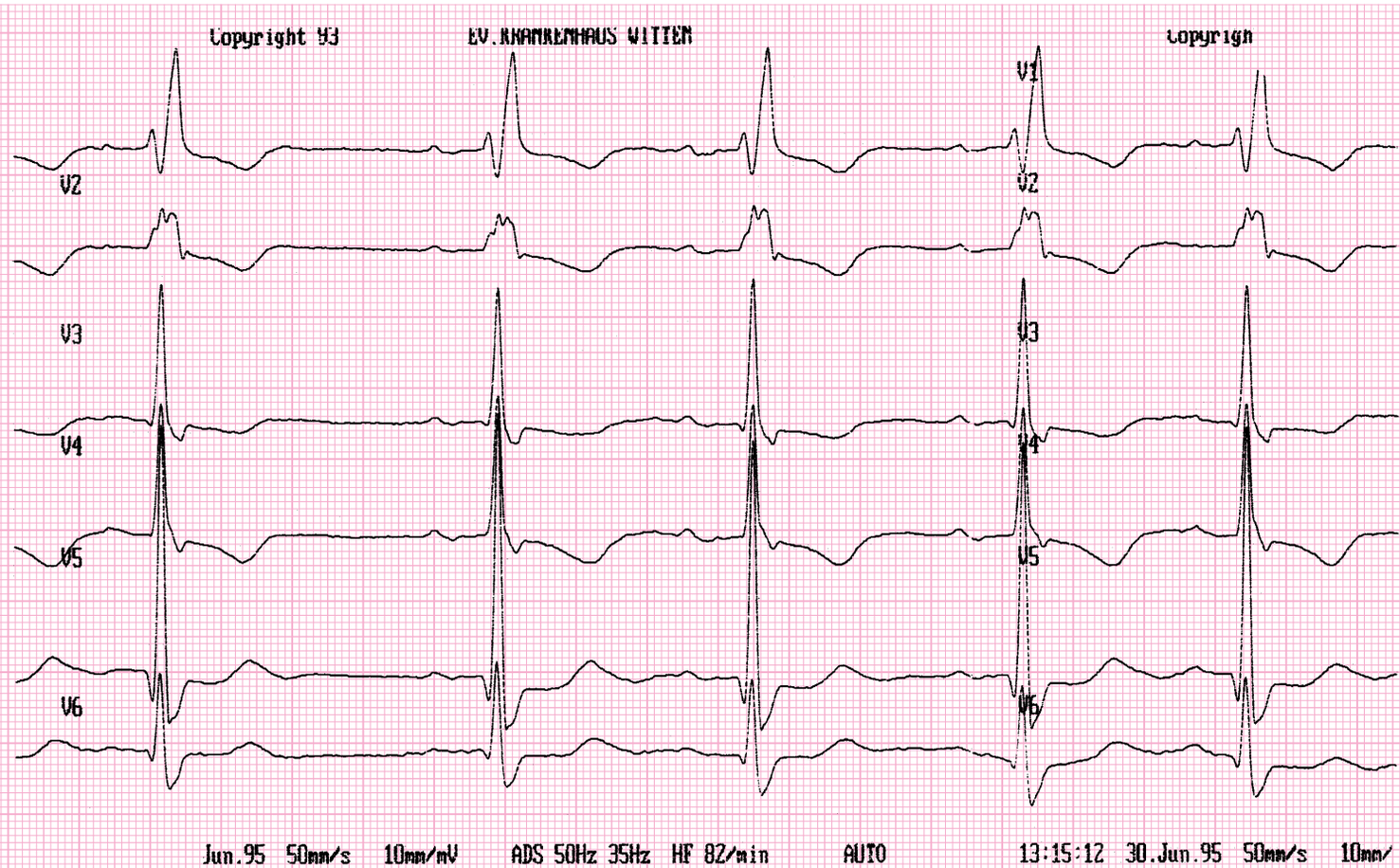

aus: Horacek, Der EKG-Trainer (ISBN 9783131108333), © 2013 Georg Thieme Verlag KG

KLINIK 73-jährige Patientin, Aortenklappenersatz vor 18 Monaten, altersentsprechende körperliche Leistungsfähigkeit.

EKG-Beurteilung?

Sinusrhythmus, die P-Dauer beträgt 0,12 sec; der 2. Anteil ist in nahezu allen Ableitungen höher als der 1., daher P mitrale möglich. Frequenz 75/min, Normtyp.

Wie beurteilen Sie die Kammeranfangsgruppen?

Die etwas verzögerte R-Amplitudenentwicklung in V2 und V3 ist bei deutlicher linksventrikulärer Hypertrophie (langjährige Aortenklappenstenose) nicht auffällig. Die QRS-Komplexe lassen die linksventrikuläre Hypertrophie nicht erkennen.

Bemerkung Nehb I leitet von der Lage her ähnlich ab wie V2 (s. S. 5). Der unterschiedlichen QRS-Konfiguration zwischen Nehb I und V2 liegt hier eine Fehlableitung von Nehb I zugrunde.

Was fällt an den Kammerendteilen auf?

Die T-Wellen sind flach negativ in I und nach deszendierenden ST-Streckenverläufen deutlich präterminal negativ in II, III, aVF, V6 und Nehb A. In V5 und Nehb D sind die ST-Streckenabgänge gesenkt, die ST-Strecken nach oben konvexbogig angehoben mit Übergang in annähernd gleichschenklig terminal negative T-Wellen. Die Kammerendteilveränderungen in V5 und Nehb D sind für eine linksventrikuläre Hypertrophie und Schädigung sehr ungewöhnlich.
Präoperativ zeigten auch diese Ableitungen deszendierende ST-Streckensenkungen mit Übergang in präterminal negative T-Wellen. Ab dem 1. Monat postoperativ bis jetzt zum 18. Monat waren bei gelegentlichen EKG-Kontrollen die Kammerendteile unverändert, sodass die Ursache in der Herzoperation gesehen werden muss.

Bemerkung Auch bei der aortokoronaren Bypass-Operation mit der dafür notwendigen Perikardiotomie kommt es zu teils passageren, teils persistierenden Kammerendteilveränderungen, die gelegentlich einen perioperativen Non-Q-Infarkt imitieren können. Kammerendteilveränderungen nach Kardiotomie oder Perikardiotomie können lebenslang bestehen bleiben, ohne dass damit eine ungünstige Prognose verbunden wäre.
Die im vorliegenden EKG nachweisbare ST-Hebung in V5 und Nehb D ist auch kein Hinweis auf eine Perikarditis im Rahmen eines sog. Postkardiotomiesyndromes (Dressler-Syndrom), nicht zuletzt auch wegen der langen Persistenz.

Zusammenfassung: Sinusrhythmus, Normtyp, P mitrale, regelrechte Amplitudenverhältnisse, Kammerendteilveränderungen bei Zustand nach Kardiotomie und bekannter linksventrikulärer Hypertrophie (Schädigungszeichen).

Überblick über Veränderungen der Erregungsrückbildung

Obwohl die ST-Strecke und die T-Welle unterschiedliche elektrophysiologische Phasen darstellen, werden sie zu den Kammerendteilen zusammengefasst. Begründet ist diese sprachliche Ungenauigkeit dadurch, dass ST-T-Veränderungen häufig miteinander auftreten.

Unspezifische ST- und T-Alterationen sind die **häufigsten EKG-Veränderungen** und verantwortlich für die Hälfte aller auffälligen EKGs. Die T-Welle ist häufig abnorm, weil die Erregungsrückbildung sehr empfindlich ist gegenüber physiologischen, pharmakologischen und organischen Veränderungen. An alleinigen T-Veränderungen lassen sich spezifische Diagnosen selten ablesen.

Die Einordnung von Kammerendteilveränderungen kann sehr schwierig sein, da einerseits diskrete Formen bei schweren organischen Herzerkrankungen vorkommen und andererseits ausgeprägte ST-T-Veränderungen rein funktioneller Natur sein können.

Abb. **42** zeigt **häufige Formen von Erregungsrückbildungsstörungen**, wobei ST-Hebungen ausgespart wurden (s. S. 164). Zur Nomenklatur der abgebildeten Veränderungen der Kammerendteile:
a flache muldenförmige ST-Senkung mit Übergang in abgeflachtes T
b muldenförmige ST-Senkungen mit Übergang in ein isoelektrisches T
c isoelektrischer ST-Streckenabgang, nach oben konvexbogige deszendierende ST-Senkung mit Übergang in ein präterminal negatives T
d gesenkter ST-Streckenabgang, nach oben konvexbogig deszendierende ST-Streckensenkung mit Übergang in ein präterminal negatives T
e horizontaler ST-Streckenverlauf mit Übergang in ein gleichschenklig terminal negatives T.

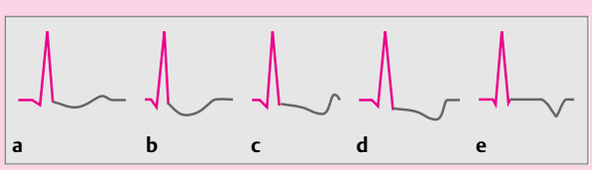

Abb. **42** Häufige Kammerendteilveränderungen

Diesen fünf schematischen Formen ist eine Ursache nicht eindeutig zuzuordnen. Eine Ischämie kann beispielsweise allen 5 Formen zugrunde liegen. Ebenso kann es sich um unspezifische oder vegetative Veränderungen handeln, wobei **mit zunehmender Ausprägung eine organische Ursache immer wahrscheinlicher** wird. Form c und d wird häufig bei Hypertrophien angetroffen, Form e bei entzündlichen Herzerkrankungen.

Die unspezifische und oft labile Natur der ST-Strecke und insbesondere der T-Welle sollte nicht überraschen. Während die Depolarisation ein rascher und meist gleichförmiger Vorgang ist mit einer stabilen Potenzialdifferenz an der Erregungsausbreitungsfront, ist die Repolarisation, die die Phase II und III des Aktionspotenzials reflektiert, deutlich länger und ungleichmäßig (vgl. S. 2). Es finden sich in dieser Phase mehrere verschiedene Grenz-

Fortsetzung S. 110 ▶

aus: Horacek, Der EKG-Trainer (ISBN 9783131108333), © 2013 Georg Thieme Verlag KG

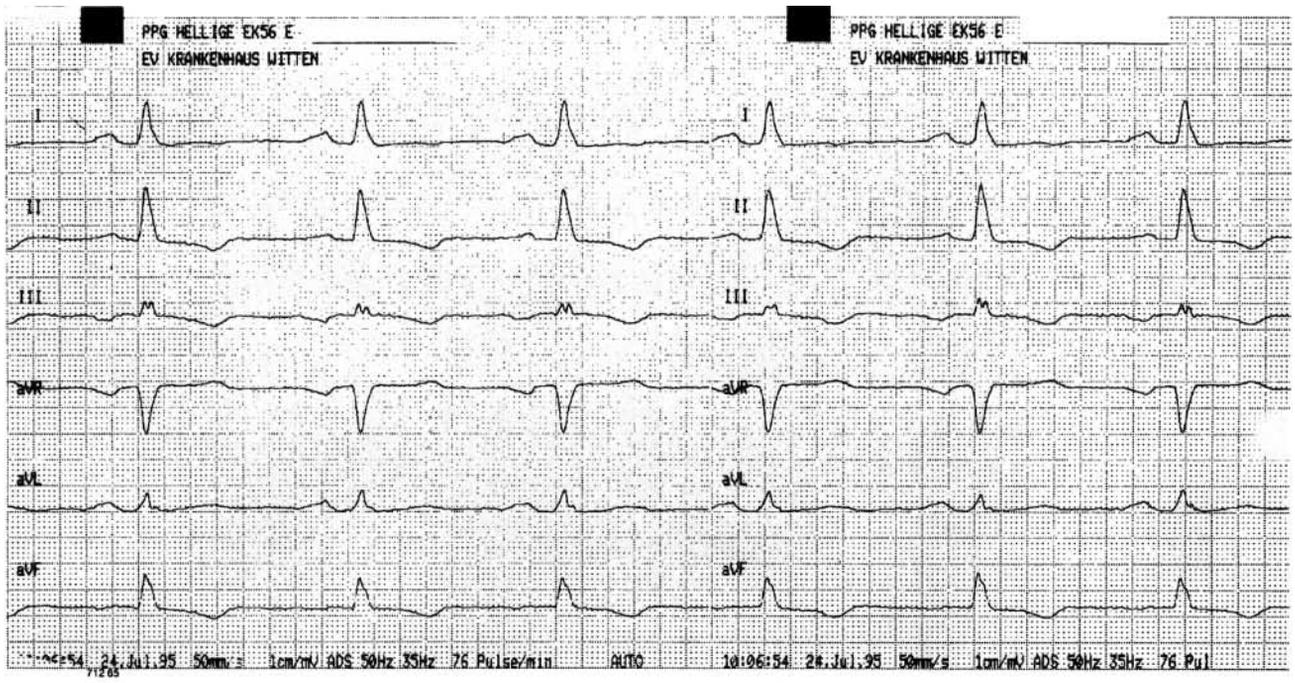

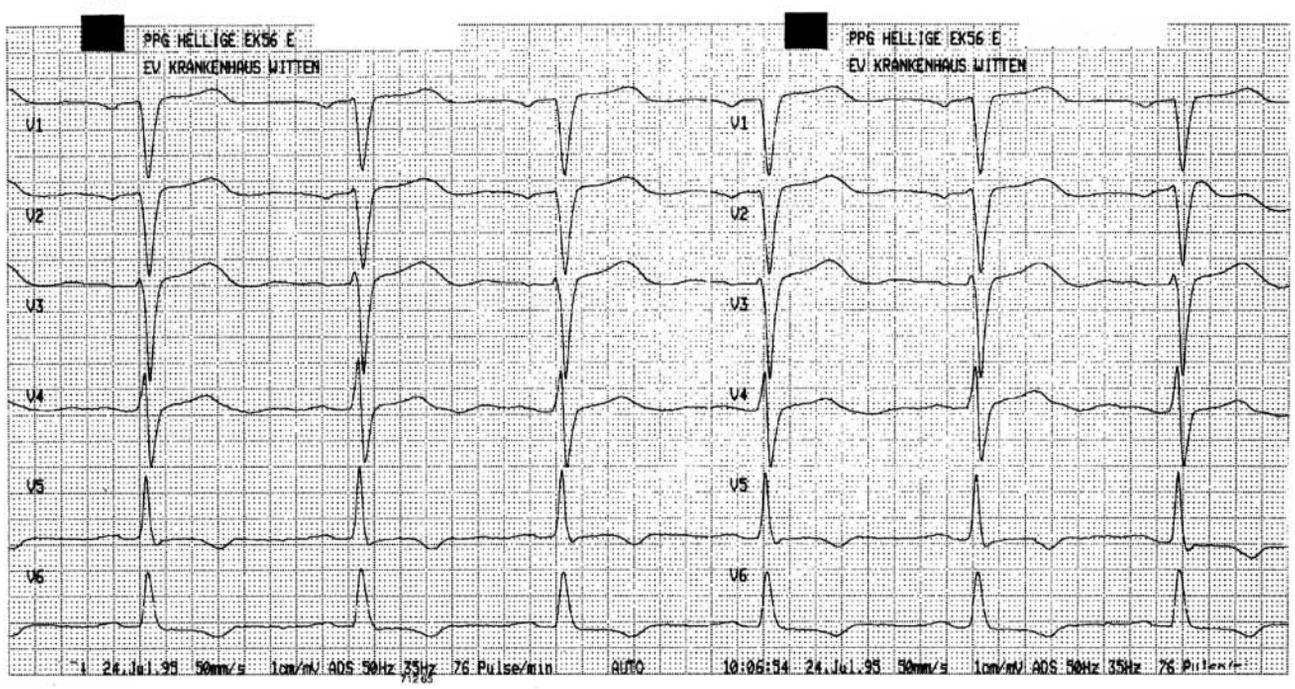

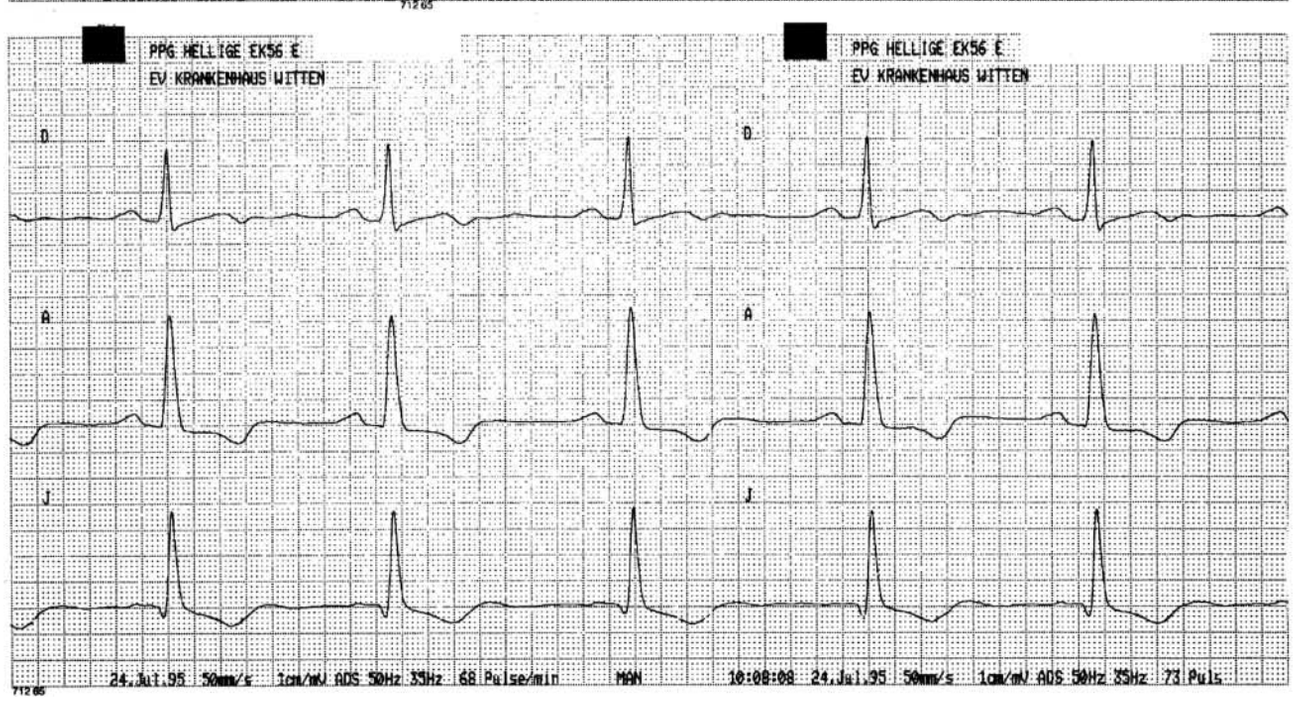

aus: Horacek, Der EKG-Trainer (ISBN 9783131108333), © 2013 Georg Thieme Verlag KG

zonen mit unterschiedlichen Potenzialdifferenzen. Schon eine Veränderung der Aktionspotenzialdauer um wenige Prozent in einem Myokardareal, das weniger als 10 % ausmacht, kann zu auffälligen T-Veränderungen führen. Anders als der QRS-Komplex ist die T-Amplitude ohne Korrelation zur Myokardmasse. An dieser Stelle sei an die sehr hohen T-Wellen bei vegetativer Dystonie und die abgeflachten T-Wellen bei mittelgradiger linksventrikulärer Hypertrophie erinnert (s. S. 68).

Im Folgenden sind auszugsweise die möglichen **Ursachen von Veränderungen der Kammerendteile** aufgelistet:

1. Physiologische Ursachen: Orthostase, Hyper- oder Hypothermie, Hyperventilation, Angst, kohlenhydratreiche Ernährung, Tachykardie, körperliches Training.
2. Pharmakologische Ursachen: Digitalis, Antiarrhythmika, Psychopharmaka (Lithium, Phenothiazine, trizyklische Antidepressiva etc.).
3. Primäre Myokarderkrankungen: Hypertrophe und dilatative Kardiomyopathien, postpartale Kardiomyopathie, Myokarditis.
4. Sekundäre myokardiale Ursachen: Amyloidose, Hämochromatose, Kollagenosen und Vaskulitiden, neuromuskuläre Erkrankungen, maligne Infiltrationen.
5. Koronare Herzerkrankung
6. Extrakardiale Ursachen: Elektrolytveränderungen, zerebrovaskuläre Erkrankungen, Anämie, allergische Reaktionen, Infektionen, endokrine Störungen, Lungenembolien.

Ohne Kenntnis des klinischen Hintergrundes müssen Veränderungen der Kammerendteile in mehr als 2/3 der Fälle als unspezifisch eingeordnet werden. Dieser Anteil sinkt auf ca. 10 %, wenn die Klinik des Patienten bekannt ist.

aus: Horacek, Der EKG-Trainer (ISBN 9783131108333), © 2013 Georg Thieme Verlag KG

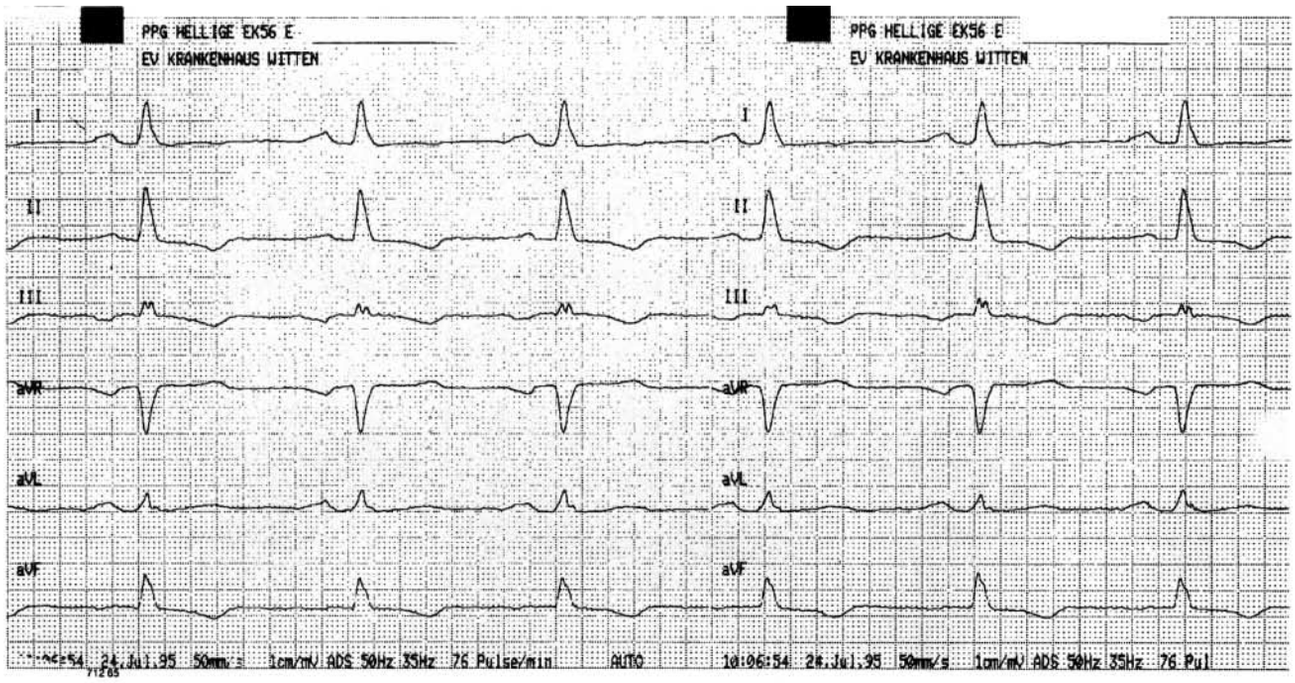

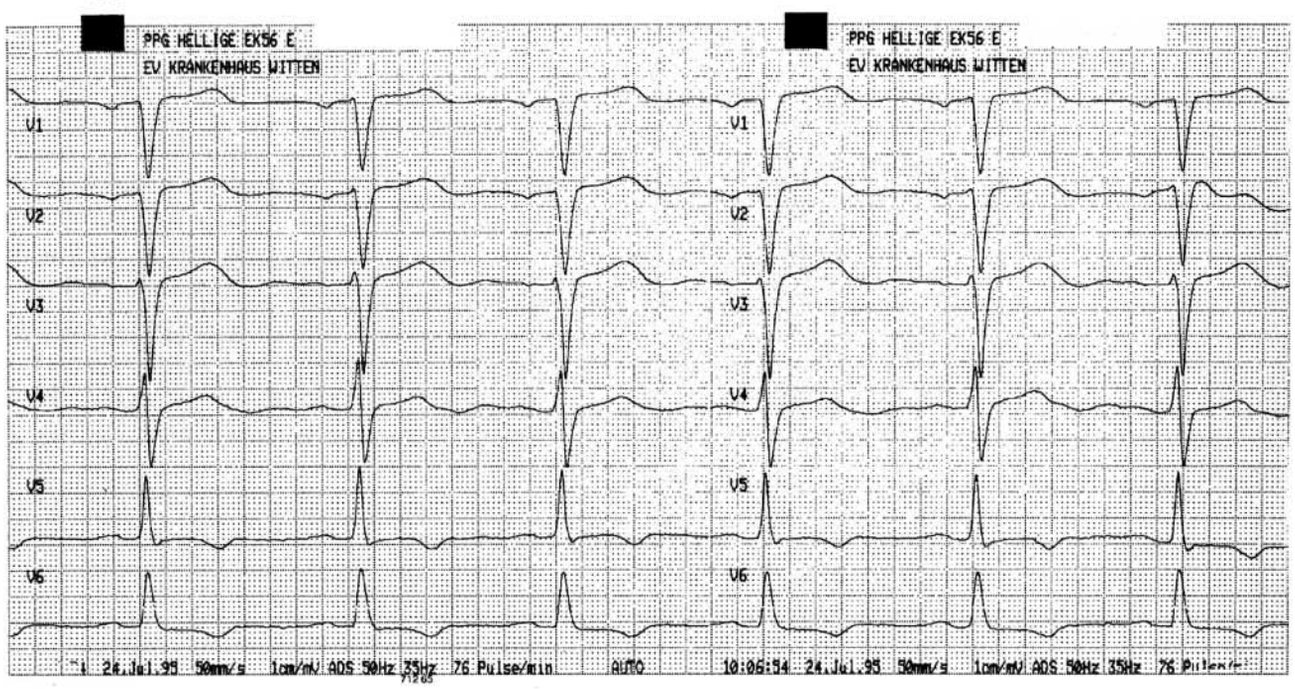

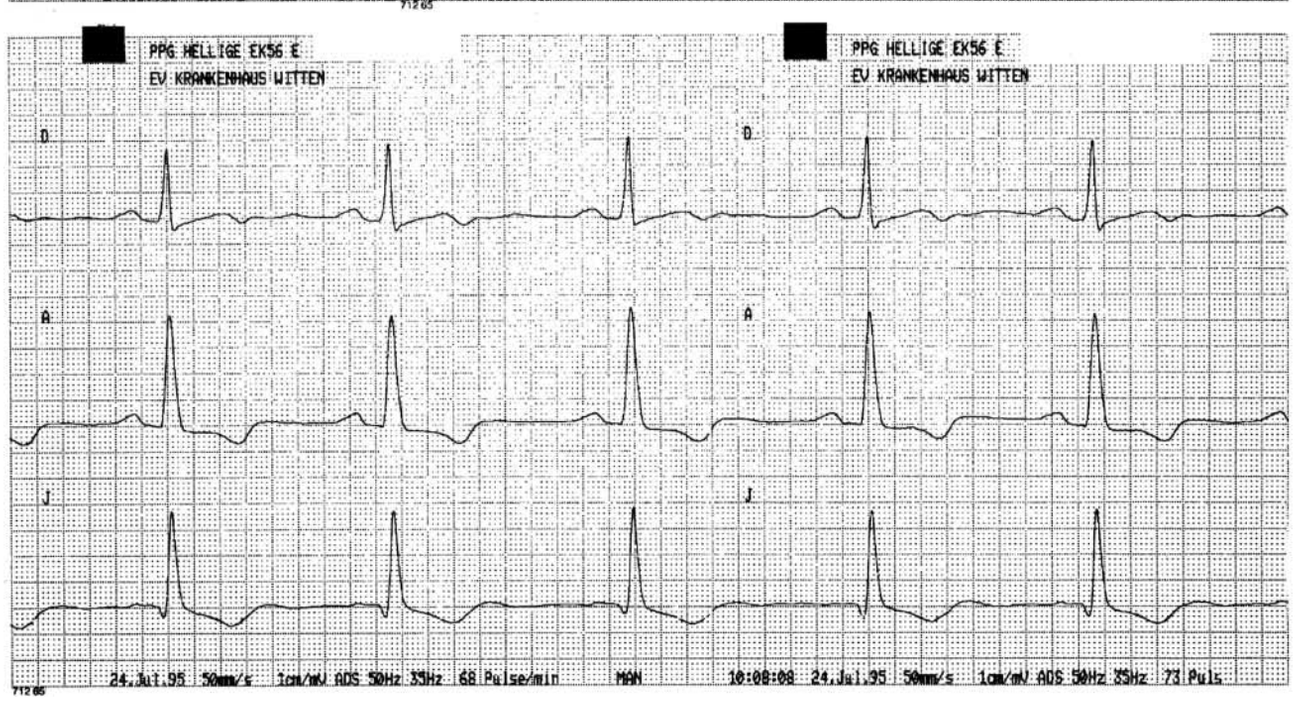

aus: Horacek, Der EKG-Trainer (ISBN 9783131108333), © 2013 Georg Thieme Verlag KG

KLINIK 38-jährige Patientin. In den letzten 8 Monaten drei Synkopen, erneute Synkope in der Hausarztpraxis, dabei passager kein Puls fühlbar, Dauer der Synkope weniger als eine Minute. Bislang keine Herzerkrankungen bekannt.

EKG-Beurteilung? Rhythmus?

Sinusrhythmus, Frequenz 94/min, P 0,10 sec, PQ 0,16 sec. Normtyp.

Wie beurteilen Sie die QRS-Komplexe?

QRS 0,09 sec. In den Extremitätenableitungen liegt eine grenzwertige Niedervoltage vor, die ohne Relevanz ist. In V2 bis V4 entwickeln sich die R-Amplituden verzögert mit R/S-Umschlag zwischen V4 und V5.

Liegt ein Herzinfarkt vor?

Wie schon in mehreren anderen EKG-Beispielen in diesem Buch ist die Frage nach einem früheren Herzinfarkt bei verzögerter R-Amplitudenentwicklung in den Brustwandableitungen allein aus dem EKG schwierig zu beantworten. Bei leerer Anamnese, fehlenden Risikofaktoren und unter Berücksichtigung von Alter und Geschlecht der Patientin ist eine hochgradige KHK wenig wahrscheinlich.
Der echokardiographische Befund war unauffällig. Somit sind die kleinen R-Zacken in V2–V4 als Normvariante zu verstehen.

Wie beurteilen Sie die Kammerendteile?

Bei normalem ST-Streckenverlauf sind die T-Wellen negativ in allen Ableitungen mit Ausnahme von aVR (die sowieso nie mitspielt) und V1. Zu beachten ist aber eine QT-Dauer von 0,48 sec. Bezogen auf eine Frequenz von 94/min errechnet sich eine relative QT-Dauer von mehr als 150%.

Welche Ursachen kommen infrage? Woran denken Sie, wenn Verwandte 1. Grades der Patientin aus unklarer Ursache früh verstorben sind?

In den letzten 12 Monaten wurden keinerlei Medikamente eingenommen. Die Serumelektrolytwerte lagen im Normbereich. Anhand von Vor-EKGs aus den letzten Jahren konnte eine persistierende QTc-Verlängerung um 135–160% rekonstruiert werden. Auch die T-Negativierung war in allen EKGs nachweisbar.
Anzunehmen ist ein idiopathisches langes QT-Syndrom (Long QT Syndrom). Bei fehlender Innenohrschwerhörigkeit kann es sich um ein Romano-Ward-Syndrom handeln. Diese Form des Long QT Syndroms ist vermutlich autosomal-dominant vererbt. Neuerdings könnte der zugrundeliegende genetische Defekt direkt nachgewiesen werden.

Zusammenfassung: Sinusrhythmus. Grenzwertige periphere Niedervoltage. Verzögerte R-Amplitudenentwicklung in V2–V4 als Normvariante, kein abgelaufener Myokardinfarkt, keine Hypertrophie. Idiopathisches Syndrom des langen QT(Langes QT-Syndrom, LQTS).

Bemerkung Unter der Annahme rezidivierender ventrikulärer Tachykardien bei langem QT als Ursache der Synkopen wurde ein Zweikammer-ICD implantiert. Unter zusätzlicher Betablockertherapie wurden bei zwischenzeitlichen ICD-Kontrollen nur noch kurze ventrikuläre Salven dokumentiert. Bei einer von drei lebenden Schwestern wurde ebenfalls ein idiopathisches langes QT diagnostiziert. Zwei weitere Schwestern waren im Alter von 17 und 22 Jahren plötzlich verstorben.

aus: Horacek, Der EKG-Trainer (ISBN 9783131108333), © 2013 Georg Thieme Verlag KG

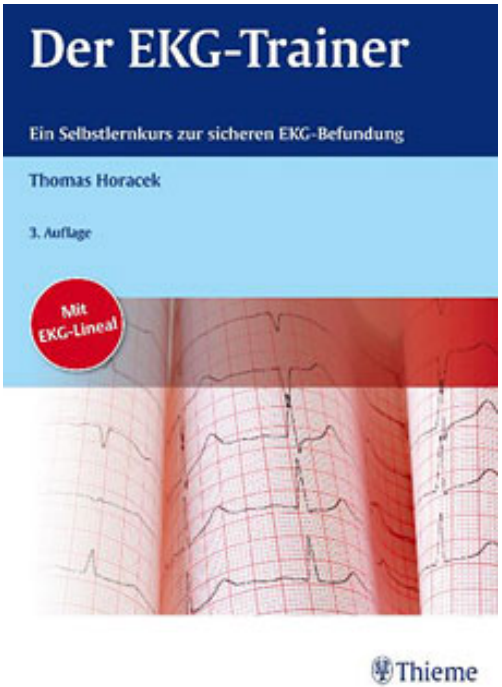

Thomas Horacek

Der EKG-Trainer

Ein didaktisch geführter Selbstlernkurs mit 200 Beispiel-EKGs

488 Seiten, kart.
erschienen 2013

bestellen

Mehr Bücher zu Homöopathie, Alternativmedizin und gesunder Lebensweise www.narayana-verlag.de