

John Henry Clarke Erkrankungen von Herz und Arterien

Leseprobe

[Erkrankungen von Herz und Arterien](#)

von [John Henry Clarke](#)

Herausgeber: Ahlbrecht Verlag



<http://www.narayana-verlag.de/b17551>

Im [Narayana Webshop](#) finden Sie alle deutschen und englischen Bücher zu Homöopathie, Alternativmedizin und gesunder Lebensweise.

Das Kopieren der Leseproben ist nicht gestattet.
Narayana Verlag GmbH, Blumenplatz 2, D-79400 Kandern
Tel. +49 7626 9749 700
Email info@narayana-verlag.de
<http://www.narayana-verlag.de>



FALL 9 – AKUTE RHEUMATISCHE ENDOKARDITIS. SYSTOLISCHES UND PRÄSYSTOLISCHES MITRALGERÄUSCH. ANGINA PECTORIS. HEILUNG DURCH KOMPENSATION. WIRKUNG VON *CROCUS*.

Ich komme nun zu einem Fall, der die Möglichkeiten der Homöopathie durch die sofortige Wirkung des *Similimums*, verordnet allein auf der Grundlage der vorherrschenden Symptome, ausgesprochen deutlich veranschaulicht. Die Arznei wurde meines Wissens nach vorher noch nie in einem Fall von organischer Herzkrankheit gegeben.

Katie F., 19 Jahre alt, wurde am 11. November 1893 in das Krankenhaus aufgenommen, nachdem sie zweimal rheumatisches Fieber gehabt hatte, das letzte Mal vor drei Jahren. Seit dieser Erkrankung hatte sie immer wieder unter Anfällen von Atemnot gelitten, die von wenigen Minuten bis zu einer Woche dauern konnten. Die leichteste Anstrengung rief stets Atemnot hervor.

Vier Tage vor der Aufnahme war sie mitten in der Nacht mit starken Schmerzen über dem rechten Leberlappen aufgewacht. Der Schmerz hatte sich zum Nacken hin ausgebreitet und schien Kurzatmigkeit zu erzeugen. Am Tage dehnte sich der Schmerz über die Brust aus, und die Kurzatmigkeit wurde stärker. Bewegung und flaches Liegen verschlimmerten den Schmerz.

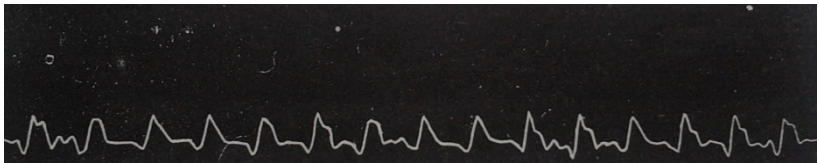
Die meiste Zeit ihres Krankenhausaufenthaltes über mußte sie hochgelagert werden. Am Tag nach einem solchen Anfall wurde sie gleichzeitig von Schmerzen in all ihren Gelenken und dem Nacken ergriffen. Dazu erschien auch noch ein Ausschlag auf ihren Unterarmen, den sie als aus kleinen weißen Beulen bestehend beschrieb, die dann verschwanden und kleine rote Ringe hinterließen. Der Ausschlag wurde von Jucken begleitet und verschwand innerhalb von 24 Stunden.

Bei der Aufnahme bestanden sowohl alle Schmerzen als auch die Atemnot fort. Der Puls betrug 126 und die Temperatur lag bei 37,3°C. Während ihres Aufenthaltes im Krankenhaus stieg die Temperatur zweimal auf 37,9°C. Dies geschah während heftiger Anfälle von Angina pectoris und einem typhoiden Zustand, was meinen Verdacht auf eine ulzerative Endokarditis lenkte. Während der Anfälle war sie in unmittelbarer Lebensgefahr. Mit Ausnahme der oben erwähnten Gelegenheiten schwankte die Temperatur zwischen 36,0°C und 37,6°C. Bei der Aufnahme hatte sie Untertemperatur.

Sie erhielt zuerst *Baptisia* 30 wonach sich ihr Zustand für einige Tage verbesserte. *Spigelia*, *Lachesis* 12, *Mercurius vivus* 12, *Arse-*


nicum album 12 und *Veratrum album* während der Anfälle von Angina pectoris (Kollaps, Schmerz, kalter Schweiß auf der Stirn) waren alle eine beachtliche Hilfe.

Der Zustand des Herzens war wie folgt: Über der Herzspitze war ein Zittern zu spüren. Dort war auch ein systolisches und prä-systolisches Mitralgeräusch zu hören, was auf eine Verengung und Untauglichkeit der Mitralklappe hinwies. Die Herztätigkeit war mit 132 Schlägen in der Minute äußerst schnell. Das nachfolgende Sphygmogramm wurde am 23. Januar mit einem Druck von 3 Unzen angefertigt.



Am 7. Februar war als einziges abnormes Geräusch ein lautes prä-systolisches Geräusch zu hören, das mit einem Klopfen endete. Zu dieser Zeit waren die Beschwerden in der Brust schlimmer als sonst – ein Schmerz unter dem Brustbein mit einem inneren Wundheitsgefühl. Bei anderen Gelegenheiten dehnte sich der Schmerz zur linken Schulter aus, doch nicht den Arm herab.

Am 12. April, als die Patientin genesend war und das Bett verlassen konnte, war der Zustand wie folgt: Zittern über der Herzspitze, lautes systolisches Geräusch an der Herzspitze, das sich in die Achsel fortsetzte und auch über dem linken Vorhof gehört werden konnte, sowie schwach über der Aorta. Kein ausgeprägtes prä-systolisches Geräusch. Unten sieht man das Sphygmogramm, das zwei Tage später angefertigt wurde, wiederum mit einem Druck von 3 Unzen.



Am 15. April, kurz bevor sie entlassen wurde, untersuchte ich ihr Herz erneut: Kein Zittern über der Herzspitze. Herzschlag recht

kräftig, Bereich druckempfindlich. Lautes systolisches Geräusch über der Herzspitze, verlängert in die Axilla. Unter der linken Sternumecke ist neben dem systolischen ein weiches präsysolisches Geräusch zu hören. Systolisches Geräusch über dem linken Vorhof und leicht über der Aortenklappe. Recht klare Töne über der Pulmonal- und Trikuspidalklappe. Das Befinden der Patientin besserte sich weiterhin stetig, und als sie das Krankenhaus am 22. April verließ, konnte sie ohne Schwierigkeiten Treppen herauf- und herabsteigen.

Man kann noch anmerken, daß sich der Zustand der Patientin verbesserte, als die Rückflußgeräusche (systolische) ausgeprägter und die der Verengung (präsysolische) schwächer wurden. Die Verengung der Mitralklappe verringerte sich während der Erkrankung, so daß nun das Blut frei in beide Richtungen fließen konnte.

Ich werde nun berichten, was mich zu der Verordnung von *Crocus* führte, derjenigen Arznei, die ganz hervorragende Dienste getan und die Genesung wesentlich beschleunigt hat: Als ich am 24. Februar einen anderen Patienten auf der Station besuchte, brach Katie F. wegen einer Nichtigkeit in unkontrollierbares Gelächter aus. Ich legte ihr eine Gabe *Crocus* 30 auf die Zunge, was sie umgehend beruhigte. Am 29. März hatte sie, obwohl es ihr viel besser ging, immer noch erhebliche Schmerzen in der Brust. Sie beschrieb diesen Schmerz als „springend“. Zusammen mit dem vorhergehenden Symptom von unkontrollierbarem Gelächter veranlaßte mich das Gefühl von innerem Hüpfen, wie von etwas Lebendigem, was ein Charakteristikum von *Crocus* ist, diese Arznei in der 30. Potenz drei- bis viermal täglich zu geben. Das „Hüpfen“ hörte sofort auf. Sie konnte bald wieder das Bett verlassen und gewöhnliche Nahrung zu sich nehmen. Sie brauchte keine weitere Arznei.

Crocus hat einige Herzsymptome mit „Stichen und Stößen“. Das charakteristischste Symptom ist jedoch, „als ob etwas in der Brust hüpfte oder springt“.

FALL 10 - AKUTER RHEUMATISMUS MIT ENDOKARDITIS UND ERGUSS IN DAS PERIKARD. WIRKUNG VON *MERCURIUS VIVUS*. KOMPENSATION HERGESTELLT.

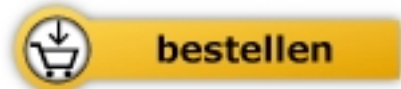Ich sah Daisy K., 6 Jahre alt, die Anfang Februar 1893 in das Krankenhaus aufgenommen wurde, zum ersten Mal am 4. Februar. Sie war schon seit einer Woche krank und klagte über Schmerzen in ihren Füßen. Das rechte Knie und die rechte Hand samt Fingern waren geschwollen. Die Zunge war mit einem dicken weißen Pelz



John Henry Clarke

[Erkrankungen von Herz und Arterien](#)
Ursachen Krankheitsbilder Therapie

134 Seiten, kart.
erschienen 2014



Mehr Bücher zu Homöopathie, Alternativmedizin und gesunder
Lebensweise www.narayana-verlag.de