

Irmtraut Koop

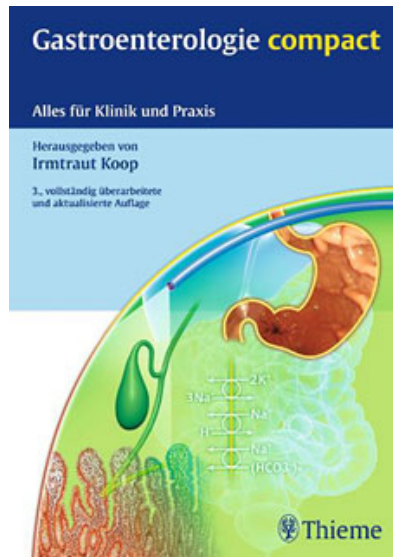
Gastroenterologie compact

Leseprobe

[Gastroenterologie compact](#)

von [Irmtraut Koop](#)

Herausgeber: MVS Medizinverlage Stuttgart



<http://www.narayana-verlag.de/b14066>

Im [Narayana Webshop](#) finden Sie alle deutschen und englischen Bücher zu Homöopathie, Alternativmedizin und gesunder Lebensweise.

Das Kopieren der Leseproben ist nicht gestattet.
Narayana Verlag GmbH, Blumenplatz 2, D-79400 Kandern
Tel. +49 7626 9749 700
Email info@narayana-verlag.de
<http://www.narayana-verlag.de>



- **Doppelballonenteroskopie (DBE):** im Vergleich zur Kapselendoskopie vergleichbare Ausbeute.
 - *Vorteil:* Biopsie und therapeutische Intervention (Polypektomie, APC von Angiodysplasien) in einer Sitzung möglich.
 - *Nachteil:* Untersuchung in Sedierung/Narkose, langwierig, für Inspektion des gesamten Dünndarms in ca. 90% oraler und analer Zugang notwendig (alternativ: Push-Enteroskopie mit langem Gastroskop ohne Ballon, jedoch begrenzte Einsicht; neu: Single-Ballon-Enteroskopie, Spiralenteroskopie)
- **Angio-CT, Mesenterikografie:** bei Blutungsintensität >0,5 ml/min direkter Kontrastmittelaustritt nachweisbar; ansonsten: Gefäßmalformationen darstellbar; Einsatz selten, bei fulminanter Blutung – wenn ÖGD und Koloskopie ohne Befund; interventionelle Therapie im Rahmen der Mesenterikografie möglich
- **MR-Enterografie:** zum Nachweis akuter Blutungsquelle selten hilfreich; bei Morbus Crohn, Verdacht auf Tumor, Stenose indiziert; wenn Kapselendoskopie nicht sofort verfügbar und Verdacht auf intermittierende mittlere GI-Blutung vorliegt kann MR-Enterografie hilfreich sein
- **Erythrozytenszintigramm:** bei subakuter Blutung, Indikation selten, fraglich noch sinnvoll
- **Technetiumszintigramm:** zum Nachweis säureproduzierender Mukosa bei Verdacht auf Meckel-Divertikel, falls Kapselendoskopie o.B.
- **Laparotomie mit intraoperativer Intestinoskopie:** bei Verdacht auf Blutung im mittleren GIT, nach Kapselendoskopie und DBE nur noch sehr selten erforderlich, bezüglich Ausbeute mit Kapselendoskopie vergleichbar

Therapie

Allgemeinmaßnahmen bei Blutung s. Kap.1.8, Hämatemesis.

Literatur

May A et al. Kapselendoskopie in der Diagnostik von Dünndarmerkrankungen. Update des Positionspapiers der Sektion Endoskopie der DGVS. Z Gastroenterol 2010; 48: 1384–1404

Albert JG et al. Untere gastrointestinale Blutung. Gastro up2date 2010; 6: 265–278

Raju GS et al. American Gastroenterological Association (AGA) Institute Technical Review on obscure gastrointestinal bleeding. Gastroenterology 2007; 133: 1697–1717 (www.gastro.org → search: obscure gastrointestinal bleeding)

1.10 Bauchschmerzen

H. Koop

Definition

Schmerzen entweder im gesamten Abdomen oder auf bestimmte Regionen beschränkt. *Cave:* Schmerzursache muss nicht im Abdomen liegen! Die Grenze zwischen akuten und chronischen Bauchschmerzen ist fließend.

Differenzialdiagnostisches Vorgehen

Schmerzen können akut auftreten, dann größere Differenzialdiagnose, aber auch chronisch oder chronisch-rezidivierend verlaufen. Sowohl für akute als auch chronische Bauchschmerzen gilt: gezielte Anamnese und körperliche Untersuchungsbeobachtung sind Schlüssel für (Verdachts)Diagnose bzw. zielgerichtete Diagnostik.

1.10.1 Akute Bauchschmerzen

Evaluation des Schmerzes in der Anamnese (Abb. 1.4, Tab. 1.1).

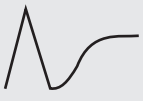


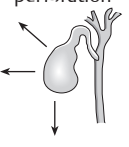

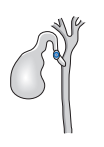

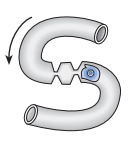


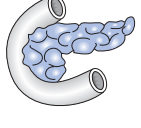
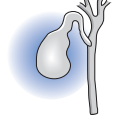
Man unterscheidet:

- viszeraler Schmerz: meist dumpf oder Druck, manchmal kolikartig, nur grobe Lokalisation möglich (z.B. akute Cholezystitis oder Appendizitis *ohne* Peritonitis)

Tab. 1.1
Schmerzevaluation:
Anamnese.

Eigenschaft	Was ist zu erfragen?
Lokalisation	Lokalisiert? diffus? punktförmig? ausstrahlend (wenn ja, wohin)?
Dynamik	Beginn (schleichend? abrupt? auf den Moment erinnerlich?), Verlauf (zu- oder abnehmend? gleichbleibend? wechselnde Intensität? maximal vom Beginn an?); vorausgehende Ereignisse erfragen
Charakter	Dauerschmerz? krampfartig? dumpf? stechend?
Intensität	Schmerzstärke über den Verlauf exakt erfragen (indirekte Hinweis auch durch Begleitsymptome, z. B. Ohnmacht bei starken Schmerzen); cave: temporäre Besserung bei akutem Beginn bei Perforation und Ischämie!
Modulierende Faktoren	Was bessert/verschlechtert die Schmerzen: Nahrungsaufnahme? bestimmte Nahrungsmittel? Körperlage (Liegen, Sitzen, Laufen)? Bewegung? Defäkation? Erbrechen?
Begleitsymptome	Erbrechen, Stuhlnunregelmäßigkeiten, Gewichtsverlust, Ikterus etc; aber auch ggf. vegetative Begleitsymptome (z. B. Schwindel, Ohnmacht bei heftigen Schmerzen) erfragen
Bei Frauen	Regelanamnese, Sexualpraktiken

Abb. 1.4
Schmerztypen
verschiedener
akuter abdominaler
Erkrankungen (Quelle:
Klinggräff 2008).

Schmerztyp		Diagnose	
 Perforation	 Ulkusperforation	 Mesenterial- infarkt	 Gallenblasen- perforation
 Kolik	 Gallenkolik	 Uretersteinkolik	 Ileus
 Entzündung	 Appendizitis	 Pankreatitis	 Cholezystitis

- parietaler Schmerz: scharf, kann umschrieben sein (dann vom Patienten gut zu benennen), aber auch generalisiert das ganze Abdomen betreffen (diffuse Peritonitis), wird typischerweise durch Bewegung (und Palpation!) verstärkt. Parietaler Schmerz kann sich aus viszeralem Schmerz entwickeln (viszeraler Schmerz bei Appendizitis → nach Perforation mit konsekutiver Peritonitis → parietaler Schmerz)

Tab. 1.2 Mit Bauchschmerzen einhergehende Erkrankungen in Abhängigkeit von ihrer dominierenden Schmerzlokalisation.

Schmerz-lokalisation	Erkrankung	Anmerkung
Oberbauch (eine Seite kann bevorzugt sein)	Akute Gastritis	Anamnese (Alkoholexzess, Medikamente)
	Refluxösophagitis	Meist besteht auch Sodbrennen
	Ulcus ventriculi	Lokalisation variabel
	Ulcus duodeni	Mehr rechtsseitig, teils Rückenschmerzen
	Pankreatitis	Ausstrahlend in Flanke(n) und/oder Rücken
	Volvulus/Inkarzeration einer Hernie	Häufig parallel thorakaler Schmerz und/oder (teils blutiges) Erbrechen
	Subphrenischer Abszess	Kann als Oberbauch-Peritonitis imponieren
	Basale Pleuritis	Kann als Oberbauch-Peritonitis imponieren
	Myokardinfarkt	V. a. beim Hinterwandinfarkt
Rechter Oberbauch	Cholezystitis	Parallel auch Schulterschmerz rechts möglich
	Gallenkolik	Ggf. begleitend Ikterus
	Stauungsleber	Zugleich weitere Zeichen der Rechtsherzinsuffizienz
Linker Oberbauch	Milzinfarkt/-abszess	Parallel auch Schulterschmerz links möglich
Unterbauch (eine Seite kann bevorzugt sein)	Zystitis/Blasenhochstand	Schmerz meist oberhalb der Symphyse
	Nierenkolik	Ausstrahlend in Hoden/Leiste
	Meckel-Divertikel	Mehr in jüngerem Alter, DD Appendizitis
	Gynäkologische Ursachen: Adnexitis, Tubentorsion, Extrauterin gravidität, Endometriose	Bei entsprechender Möglichkeit gynäkologisches Konsil
Rechter Unterbauch	Appendizitis	Beginnt oft zunächst paraumbilikal
	Ileitis terminalis	Morbus Crohn sowie infektiös (Yersiniose)
Linker Unterbauch	Divertikulitis	Meist im Verlauf des Colon sigmoideum; cave: rechtsseitige Divertikulitis kann wie Appendizitis imponieren
Diffuser Bauchschmerz (teils schlecht lokalisierbar oder Lokalisation variabel)	Mesenterialischämie (arteriell und venös)	Schmerz initial heftig, dann zunächst Besserung, mit Peritonitis wieder massiv
	Ileus	Lokalisation je nach Ort der Obstruktion
	Aortendissektion	Heftiger Schmerz (wie Messerstich)
	Perforation (Ulkus, Gallenblase, Darm)	Nach heftigem Akutschmerz u. U. kurzfristig besser, mit Peritonitis wieder massiver
	Peritonitis (Ursachen vielfältig)	Beginn häufig lokal, im Verlauf (ohne Therapie) mehr diffus
	Erkrankungen in der Bauchwand	Symptomatik abhängig von Ursache: Trauma, Bauchdeckenabszess etc.
	Metabolisch	z. B. Pseudoperitonitis diabetica, Porphyrie

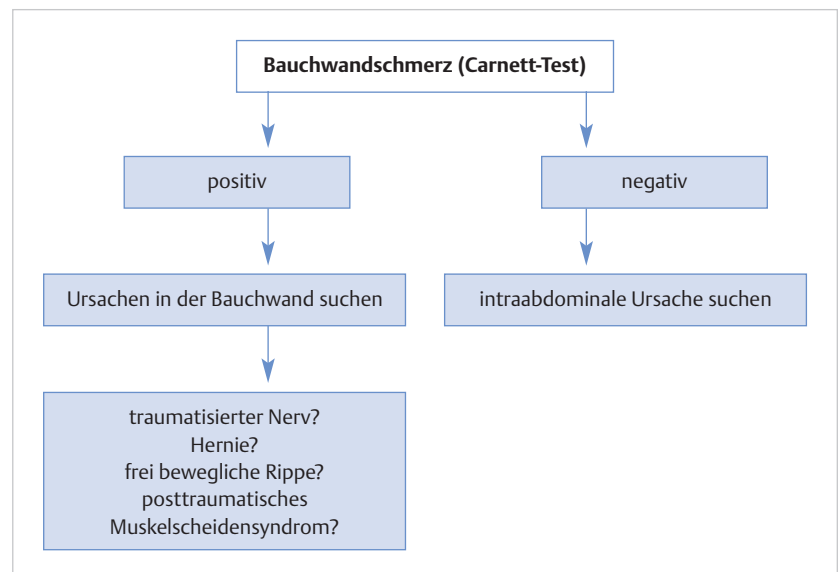
- projizierter Schmerz (z. B. bei vertebrogener Ursache, Herpes zoster): meist auf Körperoberfläche projiziert ähnlich parietalem Schmerz, es fehlt aber die peritonitische Komponente

Schmerztherapie: Insbesondere bei starken Schmerzen ist die Gabe von Analgetika dringend geboten. Falls operativer Eingriff wahrscheinlich ist, sollte – soweit die Schmerzintensität dies zulässt – auf Opiate verzichtet werden (Fähigkeit zur Einwilligung in Operation ansonsten eingeschränkt).

Untersuchung (Tab. 1.2):

- **Allgemeiner Eindruck:** Körperhaltung, Schock- bzw. Sepsiszeichen, Unruhe, Hautveränderungen etc.
- **Inspektion des Abdomens:** gebläht, aufgetrieben, Hinweis für Bauchwandhernien
- **Auskultation** (stets vor weiterer Untersuchung): Beurteilung der Darmgeräusche (normal, hochgestellt, vermindert, fehlend)
- **Palpation/Perkussion:** zunächst leichtes Klopfen (Fingerspitzen) auf Zeichen einer floriden Peritonitis; Perkussion (Aszites, vermehrter Gasgehalt etc); Prüfung auf Abwehrspannung mit zunehmend tieferer Palpation, soweit möglich (z. B. „Gummibauch“ bei Pankreatitis), Prüfung auf Loslassschmerz, auf Hernien achten
- **Prüfung auf Bauchwandschmerz durch Carnett-Test (Abb. 1.5):**
 - Differenzialdiagnose zwischen viszeralem (intraabdominell bedingtem) Schmerz und von Bauchwand ausgehender Problematik; Vorgehen:
 - Schmerzpunkt aufsuchen und kräftige Palpation (meist mit einem Finger ausreichend), dann Anspannen der Bauchwand (durch Kopf anheben ohne Hilfe durch Arme oder durch Anheben beider Beine): Schmerz nimmt an Palpationsstelle zu bei Bauchwandschmerz, wird dagegen weniger bei viszeraler Ursache.
- **Additive Untersuchungen des Abdomens bei Verdacht auf definierte Organerkrankung:**
 - **Kehr-Zeichen:** in linker Schulter auftretender Schmerz bei akutem Abdomen, das im linken Oberbauch inkl. Zwerchfell seine Ursache hat (Milzruptur, Magenperforation, subphrenischer Abszess etc.)

Abb. 1.5
Carnett-Test bei
Bauchwand-
schmerz (Quelle:
Lankisch et al.
2006).



- *Murphy-Zeichen*: bei tiefer Palpation unter rechten Rippenbogen wird Inspiration wegen Schmerzen abgebrochen (bei Cholezystitis)
- *Psoasschmerz*: Schmerzen bei Aktivierung des M. psoas (Beuger im Hüftgelenk) → positiv, wenn Krankheitsherd dem Psoas angrenzt (Appendizitis, Divertikulitis) oder direkt im Psoas lokalisiert ist (Abszess, Einblutung)
- *Blumberg-Zeichen*: gekreuzter Loslassschmerz → Unterbauchschmerz rechts bei abrupt beendeter Palpation im linken Unterbauch (bei Appendizitis)
- *Rovsing-Zeichen*: Schmerzzunahme im rechten Unterbauch, wenn Kolon retrograd in Richtung Ileozökalregion ausgestrichen wird (bei Appendizitis und anderen schweren Erkrankungen im Ileozökalbereich)
- **Suche nach extraabdominalen Ursachen:**
 - *Haut*: Blässe: Anämie; lokale Rötung: Bauchdeckenabszess, Herpes zoster; Pigmentierung: Morbus Addison; Ödeme: Stauungsleber bei Rechtsherzinsuffizienz
 - *Foetor ex ore*: alkoholassoziierte Erkrankung? Pseudoperitonitis bei Ketoazidose?
 - *Thorax*: basale Pleuritis (ggf. mit Pneumonie)
 - *Gefäße*: generalisierte Artherosklerose
 - *Wirbelsäule*: vertebrogene Ursachen, auch Interkostalneuralgien

Apparative Diagnostik: Die Wahl der geeigneten labormedizinischen und apparativen Untersuchungsmethoden orientiert sich an der Verdachtsdiagnose bzw. den differenzialdiagnostisch zu erwägenden Erkrankungen. Sie wird in den entsprechenden Beschreibungen der Krankheitsbilder aufgeführt, daher hier nur orientierende Darstellung:

- **Labor:** stets notwendig, aber Spektrum an Parametern je nach vermuteter Ursache. Standard: CRP, Blutbild, Elektrolyte, Kreatinin, ALAT (GPT), γ GT, Bilirubin, INR. Weitere Parameter situationsabhängig.
- **Abdomensonografie:** meist primäres bildgebendes Verfahren, jedoch abhängig von Kompetenz des Untersuchers und vom Krankheitsbild (z.B. Pankreas schlecht beurteilbar bei schwerer Pankreatitis), kann aber selbst dann wertvolle zusätzliche Befunde liefern (freie Flüssigkeit, Cholelithiasis etc.)
- **ggf. Abdomenübersicht im Stehen bzw. in Linksseitenlage:** Aussage begrenzt, wird heute frühzeitiger durch Computertomografie ersetzt (CT ist zur Erkennung freier Luft, freier Flüssigkeit etc. sensitiver). Stets Röntgen-Thorax parallel anfertigen.
- **Computertomografie, meist als Angio-CT:** bei schweren Krankheitsbildern heute oft primäre Bildgebung (nicht immer zu Recht), aber eröffnet Beurteilung vieler sonst nur sehr schwer zu diagnostizierender Erkrankungen (Beispiele: mesenteriale Ischämie, Einblutungen etc.). Angio-CT kann unmöglich sein, wenn Nierenfunktion eingeschränkt, natives CT hat aber nur begrenzte Aussagefähigkeit.
- **Endoskopie:** bei bestimmten Erkrankungen sinnvoll (peptische Läsionen im oberen Verdauungstrakt, ischämische Colitis etc.), sonst eher zur Abklärung chronischer Bauchschmerzen
- **EKG:** bei möglichem Herzinfarkt

1.10.2 Chronische Bauchschmerzen

Lokalisation und mögliche Erkrankungen: **Tab. 1.3.**

Häufigste Ursache (ca. 50%) chronischer abdomineller Beschwerden sind funktionelle Störungen (Reizmagen, irritables Darm-Syndrom etc.)! Insbesondere bei

Tab. 1.3
Häufigste Ursachen chronischer Bauchschmerzen: Lokalisation und mögliche Erkrankungen (weitere Diagnostik siehe in den jeweiligen Textabschnitten).

Schmerzlokalisierung	Mögliche Erkrankungen
Oberbauch	Funktionelle Dyspepsie Ulkuskrankheit Cholelithiasis chronische Pankreatitis „Postcholezystektomie-Syndrom“, biliäre Dyskinesien Magenkarzinom
Unterbauch	Reizdarmsyndrom Divertikulose? Chronisch-entzündliche Darmerkrankungen Kolonkarzinom Nephrolithiasis
Diffus	Chronische (non-okklusive) Ischämie inkl. Angina abdominalis

Vgl. Tab. 1.2; viele der dort dargestellten Ursachen können auch zu chronischen Beschwerden führen

Patienten über ca. 45 Jahre ist der Ausschluss einer organischen Erkrankung notwendig, aber bei langjährigem Verlauf und typischer Klinik ohne Symptomwandel stetige Wiederholung der Diagnostik vermeiden.

Literatur

- Klinggräff G v. Akutes Abdomen. In: Seitz KH, Schuler A, Rettenmaier G, Hrsg. Klinische Sonographie und sonographische Differenzialdiagnose. Bd. 2. Stuttgart: Thieme Verlag 2008: 817 ff
- Lankisch PG et al. Das akute Abdomen aus internistischer Sicht (Zertifizierte medizinische Fortbildung). Dtsch Arztebl 2006; 103: A2179–2187
- Thomas SH, Silen W. Effect on diagnostic efficiency of analgesia for undifferentiated abdominal pain. Br J Surg 2003; 90: 5–9

1.11 Akutes Abdomen

H. Koop

Definition

Deskriptive Bezeichnung für einen bedrohlichen Zustand mit (sehr) starken Bauchschmerzen und Verdacht auf abdominelle Ursache, die schnellstens zu klären ist, da häufig ein chirurgischer Notfalleingriff erforderlich ist und/oder die Prognose bei schleppender Diagnostik sich rasch verschlechtern kann. Klinisch bestehen neben den massiven Abdominalschmerzen meist eine Abwehrspannung, reduzierte (ggf. auch hochgestellte) Darmgeräusche und insgesamt ein schweres allgemeines Krankheitsbild (ggf. mit Kreislaufinstabilität).

Mögliche Ursachen

- entzündliche Ursache (ggf. mit Peritonitis): Appendizitis, Divertikulitis, Pankreatitis, akute Gastritis, peptisches Ulkus, Morbus Crohn
- Perforation:
 - Perforation führt zur Peritonitis und damit zum akuten Abdomen
 - Ulkus, Pankreaspseudozyste, Karzinome der Hohlorgane inkl. Tube
 - iatrogen (Koloskopie, Einläufe etc.)
- Ileus:
 - Briden, Volvulus, Invagination, Malignome, Kompression von extraintestinal
 - paralytischer Ileus meist Folge anderer Ursachen des akuten Abdomens
- Trauma
- vaskuläre Erkrankungen: Mesenteriale Ischämie, Aortenaneurysma, schwere Blutungen im Bauchraum oder Gastrointestinaltrakt
- Extraabdominelle Ursachen: Myokardinfarkt, basale Pleuritis, Pneumonie (basal)

Differenzialdiagnostisches Vorgehen

- Retroperitoneale Ursachen: Nephrolithiasis, Niereninfarkt
- Ursachen an Wirbelsäule: Wirbelkörperfraktur, Nervenwurzelirritation
- Ursachen in der Bauchwand: Herpes zoster (sine herpes), Hämatom (meist unter Antikoagulanzen), Abszess
- hämatologische/metabolische Erkrankungen: Hämolytische Krisen, Porphyrie, Ketoazidose, Morbus Addison, Urämie
- rheumatische Erkrankungen: Panarteritis nodosa, Lupus erythematodes
- Intoxikationen: Bleivergiftung, Thalliumvergiftung

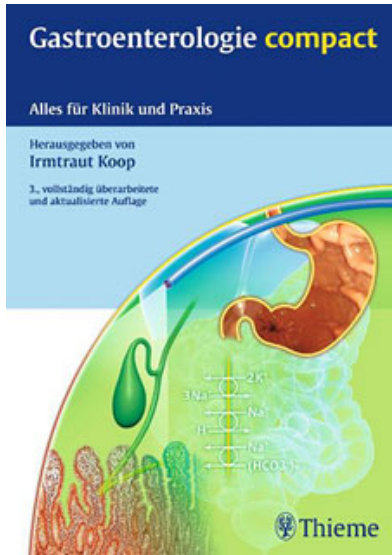
Wichtig: Über 90% der Fälle eines akuten Abdomens verteilen sich auf folgende 10 Krankheitsbilder (Miettinen et al. 1996) (Tab. 1.4):

- akute Appendizitis
- akute Cholezystitis
- akute Divertikulitis
- Ileus
- gynäkologische Erkrankungen
- akute Pankreatitis
- Nierenkolik
- (perforiertes) Ulcus pepticum
- Karzinome im Magen-Darm-Trakt
- **Cave:** In 30% uncharakteristische Bauchschmerzen, die innerhalb von 48 h spontan abklingen

Gezielte Anamnese und körperliche Untersuchung, einschließlich rektaler Untersuchung, dabei epidemiologische Aspekte beachten (z.B. Appendizitis eher bei Jugendlichen, gynäkologische Ursache bei jüngeren Frauen, Divertikulitis und tumorbedingte Perforationen im höheren Lebensalter). Weitere Diagnostik siehe spezifische Krankheitsbilder.

Tab. 1.4 Wichtigste Diagnostik beim akuten Abdomen je nach häufigsten Verdachtsdiagnosen (Anamnese und klinische Untersuchung stets wichtig, ist aber immer dann aufgeführt, wenn sie die entscheidende diagnostische Maßnahme darstellt).

Verdachtsdiagnose	Wichtigste(s) diagnostische(s) Verfahren
Akute Appendizitis	Klinische Untersuchung, (Labor)
Akute Cholezystitis	Klinische Untersuchung, Ultraschall
Akute Divertikulitis	Klinische Untersuchung, CT/Ultraschall
Ileus	CT
Gynäkologische Ursache	Gynäkologisches Konsil, (CT)
Akute Pankreatitis	Klinische Untersuchung, Lipase im Serum, (CT)
Nierenkolik	Anamnese, CT nativ
Perforiertes Ulkus	CT
Karzinome	CT
Seltene Ursachen, aber schnelle Diagnosesicherung (und Therapie) für Prognose entscheidend	
Mesenteriale Ischämie (A. mesenterica superior)	Dran denken (Risikoprofil der Patienten)!, Angio-CT (Verdacht für Indikation ausreichend)
Aortendissektion	Anamnese (typische Schmerzschilderung), Angio-CT (Verdacht für Indikation ausreichend)

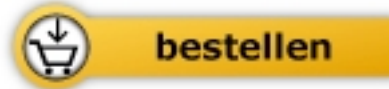

Irmtraut Koop

[Gastroenterologie compact](#)

Alles für Klinik und Praxis

592 Seiten, geb.
erschienen 2013



Mehr Bücher zu Homöopathie, Alternativmedizin und gesunder Lebensweise

www.narayana-verlag.de