

Hanne Marquardt


Lehrbuch Reflexzonentherapie am Fuß

Leseprobe

[Lehrbuch Reflexzonentherapie am Fuß](#)

von [Hanne Marquardt](#)

Herausgeber: MVS Medizinverlage Stuttgart



<https://www.narayana-verlag.de/b25227>

Im [Narayana Webshop](#) finden Sie alle deutschen und englischen Bücher zu Homöopathie, Alternativmedizin und gesunder Lebensweise.

Das Kopieren der Leseproben ist nicht gestattet.
Narayana Verlag GmbH, Blumenplatz 2, D-79400 Kandern
Tel. +49 7626 9749 700
Email info@narayana-verlag.de
<https://www.narayana-verlag.de>



10 Die einzelnen Zonengruppen

10.1

Einleitung

Eine **Gesamtdarstellung** der Reflexzonen von plantar, dorsal, medial und lateral enthalten ► **Abb. 9.1**, ► **Abb. 9.2**, ► **Abb. 9.3** und ► **Abb. 9.4**. Die folgenden Beschreibungen der einzelnen Zonengruppen gliedern sich jeweils in

- allgemeine Hinweise für die einzelnen Zonen,
- die Zeichnung der Zonengruppe,
- die Beschreibung der anatomischen Lage der Zonen sowie
- die Beschreibung der Arbeitsweise in den einzelnen Zonen.

Folgende **Farbzuordnungen** wurden auf den Zeichnungen vorgenommen:

- grün: Knochen und Gewebe
- blau: Atemorgane
- rot: Harnwege
- gelb: Solarplexus, Sinnesorgane und endokrine Drüsen
- braun: Verdauungstrakt
- orange: Gehirn, Herz und Lymphsystem

Bewährte Arbeitsrichtungen sind bei allen Zeichnungen der Zonengruppen mit Pfeilen angegeben.

Grundregel zum Auffinden der Zonen:

- ventral am Menschen = dorsal am Fuß
- dorsal am Menschen = plantar am Fuß.

Es ist während der ganzen Arbeit in den Zonen von großem Nutzen, wenn in den Füßen als „Mikrosystem“ zeitgleich auch der jeweils in situ zugeordnete Teil des Menschen wahrgenommen wird.

10.2

Zonen des Kopfes und des Halses

10.2.1 Allgemeine Hinweise

Für die Zehen als Zonen des Kopfes und des Halses wird, seit Projektionen am Fuß behandelt werden, ein Phänomen beobachtet, das sich der linearen Logik entzieht, sich jedoch täglich in der Praxis bestätigt:

Die Kopf- und Halszonen lassen sich einerseits, gleichsam als Konzentrat, in den beiden Großzehen erfassen, andererseits sind sie in allen Zehen näher aufgeschlüsselt. Beide Maßstäbe sind in den nachfolgenden Zeichnungen erfasst. Die Kopf- und Halszonen werden ergänzt von den Zahn-Kieferzonen.

Da alle Zehen, v.a. die Zehenbeeren, auch den **Gehirnzonen** zugeordnet sind, sollte diesen Bereichen vom Säugling bis zum alten Menschen viel Aufmerksamkeit gewidmet werden. Außer es sprechen Kontraindikationen dagegen, können sie täglich jeweils für ein paar Minuten sanft bzw. auch kräftiger tonisiert werden. Säuglingen und Kindern, auch bettlägerigen Menschen, tut diese spezielle Zuwendung besonders gut, denn sie fördert die Gesamtdurchblutung des Gehirns. Sie eignet sich ebenso zur Eigenbehandlung!

10.2.2 Zeichnung der Zonen

► **Abb. 10.1**, ► **Abb. 10.2**

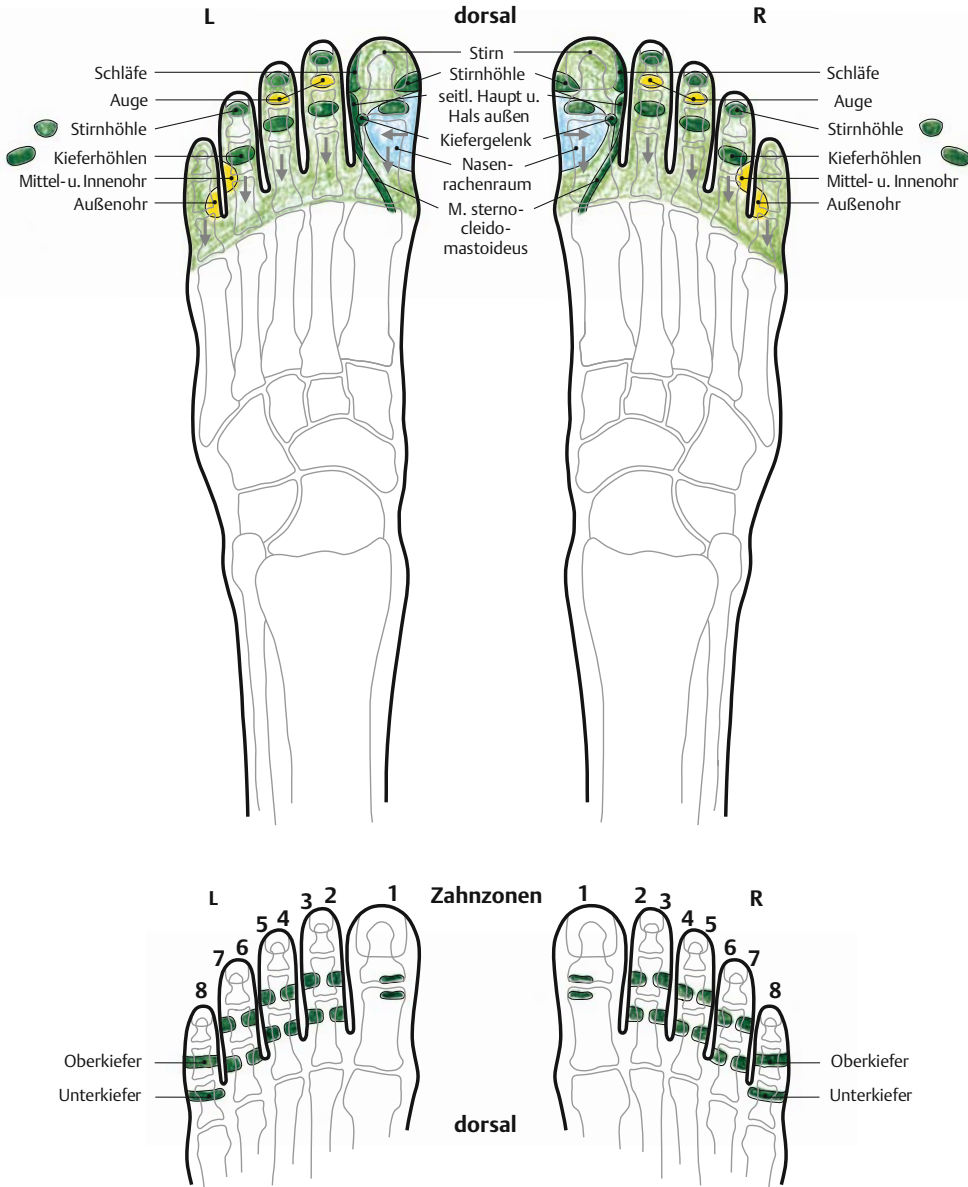
10.2.3 Anatomische Lage der Zonen

In den beiden Großzehen

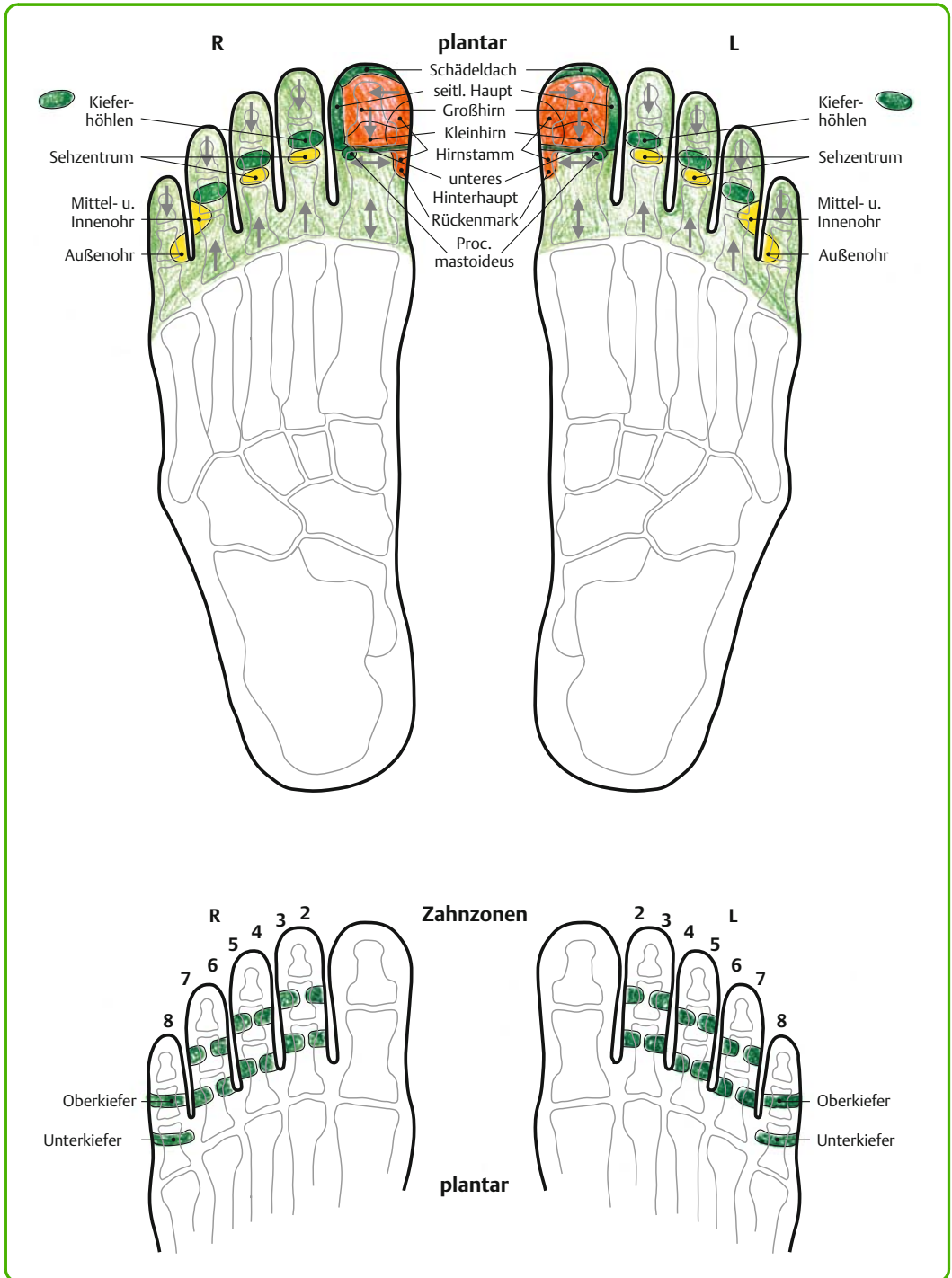
Die Großzehen weisen, im Gegensatz zu den anderen Zehen, nur 2 Knochen auf, an denen die Zonen von Kopf und Hals in der gleichen Weise wie in situ angeordnet sind.

Auf der dorsalen Seite finden sich die Zonen von ventralen (frontalen) Organen und Geweben des Kopfes und des Halses, z. B. Stirn, Nasen-Rachen-Raum, Kiefergelenk. (Dieses Gelenk wird ausführlicher innerhalb des Kap. 28 besprochen.) Auf der

Zonen Kopf und Hals sowie Zahnzonen



► Abb. 10.1 Zonen Kopf und Hals sowie Zahnzonen (dorsal).



► **Abb. 10.2** Zonen Kopf und Hals sowie Zahnzonen (plantar).

plantaren Seite der Großzehe sind die Zonen des Kopfbereiches von dorsal gesehen, z. B. Gehirn, Hinterhaupt mit Proc. mastoideus (Warzenfortsatz), Nacken.

Organe und Gewebe in der Medianlinie von Kopf und Hals sind an den medialen Seiten der beiden Großzehen repräsentiert; die Außenbereiche an den lateralen.

Von der plantaren Fußseite aus ist die Formenähnlichkeit zwischen den beiden Großzehen und dem Kopf samt Hals und Nacken gut nachzuvollziehen:

Die beiden nahe zusammengestellten Großzehen**endglieder** entsprechen in ihrer rundlichen Form dem Kopf, die Zehen**endgelenke** dem Atlanto-ozipitalgelenk. Die etwas schmalere Form der beiden Grundglieder ähnelt der vom Kopf her schmaler werdenden Form des Halses und des Nackens.

(Spezieller Hinweis auf „Das HWS-Trauma“ von Dr. med. Bodo Kuklinski, Verlag Aurum im Kamphausen).

In den Zehen 2–5 rechts und links

Die 4 Zehen, bestehend aus End-, Mittel- und Grundgliedern, sind an ihrer medialen bzw. lateralen Seite durch Schwimmhäute begrenzt, während sie plantar und dorsal jeweils bis zu ihrem anatomischen Beginn der Grundgelenkslinie erfasst werden können. An den Zehen zeigen sich detailliert die Zonen der Augen, Ohren, Stirn- und Kieferhöhlen und Zähne.

Die ► **Abb. 10.1** und ► **Abb. 10.2** können nur die ventralen und dorsalen Aspekte der Zehen wiedergeben. Jedoch befinden sich an den medialen und lateralen Seiten der Zehen ebenfalls Zonen, vor allem die des Zahn-Kiefer-Gebiets.

Das Zahn-Kiefer-Gebiet

Die Zahn-Kiefer-Zonen erfassen den ganzen „Funktionskreis Zahn“, d. h. das Gewebe des Zahnes mit der Zahnwurzel, den Kieferknochenanteil, die benachbarte Gingiva (Schleimhaut) sowie die Nervenversorgung des Ober- und Unterkiefers. Deshalb sind sie relativ großflächig angelegt und erstrecken sich auf dorsale, seitliche und plantare Bereiche der Zehenmittel- und -grundglieder. Die Zahnzonen reichen oft bis in die Zehenend- bzw.

-mittelgelenke; wie weit, hängt von der Größe der Zahnwurzeln ab. Meist sind die in der Zeichnung angegebenen Stellen bei Belastungen jedoch am empfindlichsten.

Wie beim Gebiss unterscheiden wir zwischen

- Oberkiefer: in etwa in der Mitte der Mittelglieder der Zehen 2 bis 5,
- Unterkiefer: in etwa um das Köpfchen der Zehengrundglieder 2 bis 5.

An der Großzehe sind die Zonen der ersten Schneidezähne (Zahn 1) als Ausnahme mehr im dorsalen Bereich zu finden, direkt distal und proximal des Zehenendgelenkspaltes.

Die Zehen 2, 3 und 4 weisen medial **und** lateral je eine Zahnzone im distalen und proximalen Bereich auf, Zehe 5 ist von allen vier Seiten distal und proximal den Weisheitszähnen (Zahn 8) zugeordnet.

Wie erwähnt, können die medialen und lateralen Anteile in der Zeichnung der Zahnzonen (► **Abb. 10.1**, ► **Abb. 10.2**) nur angedeutet werden, sie sind jedoch therapeutisch oft ergiebig.

10.2.4 Arbeitsweise

Arbeit an den Großzehen

Außer für „Sitzriesen“ bietet sich an der dorsalen Großzehenseite fast immer der Zeigefinger, an der plantaren der Daumen zur Durchführung der Griffe an.

Auf den Großzehennägeln (Zonen der Stirn) wird punktuell mit dem Daumen- bzw. Zeigefingernagel behandelt, soweit dies die Festigkeit der eigenen Nägel zulässt. Die Zehennägel sind oft empfindlicher als vermutet.

Im Zehenendgelenk plantar (Hinterhaupt) wird mit senkrecht fersenwärts gestelltem Daumen in waagerechter Richtung gut in den Gelenkspalt gearbeitet.

Die laterale Seite des Grundgliedes der Großzehe ist in ihrem proximalen Anteil infolge der Schwimmhautfalte etwas schwieriger zu erreichen. Dies erfordert ein partielles Auf-die-Seite-Schieben des Gewebes, um auch die Zonen der Querfortsätze der unteren HWS mit der Zeigefingerkuppe erfassen zu können.

Die **Mobilisation** der Großzehengelenke ist wie folgt durchzuführen:

Das Großzehen**endgelenk** als Scharniergelenk wird unter leichter Dehnung in die Plantarflexion gebeugt.

Wichtig: Bei Patienten mit Schädelfrakturen oder Gehirntraumen ist mit feinen, behutsamen, kleinsten Bewegungen zu beginnen, da sich bei zu kräftiger Bewegung die symptomatischen Beschwerden verschlechtern könnten.

Beim Großzehen**grundgelenk** bieten sich einige Variationen an, die alle mit behutsamer Extension durchgeführt werden:

- Weiche Auf-ab-Bewegungen unter guter Stabilisierung der Basis des Großzehengrundgliedes und des Köpfchens von Metatarsale 1 oder
- kreisende Bewegungen, sowohl von medial nach lateral als auch umgekehrt, mit kleinen Kreisen beginnen, die allmählich etwas größer werden können,
- Drehungen jeweils als Halbkreis in plantarer und dorsaler Richtung.

Vorsicht vor Überdosierung bei Patienten, die im Hals-Nacken-Bereich durch ein Trauma und/oder im Schilddrüsen- und Herzbereich aus anderen Gründen chronisch oder akut belastet sind (segmentale Zuordnung zum 7. Halswirbel)!

Langsames und behutsames Einschleichen in die Gelenkmobilisation an den Großzehen ist ratsam, um die momentane Reaktionslage richtig einschätzen zu können. Meist genügen 4 bis 6 Bewegungen in jede Richtung; ab und zu sind allerdings mehr angezeigt, vor allem, um starke muskuläre Verspannungen in Kopf und Nacken zu lösen.

Die behutsamen Bewegungen und Kompressionen (anstelle von Traktionen) aus der Ortho-Bionomy nach Dr. A. Pauls [52] eignen sich besonders gut für die strukturelle Behandlung der Zehen. Dort wird anstelle von Kompression meist der Begriff „Approximation“ verwendet.

Arbeit an den Zehen 2 bis 5 rechts und links

Zur Arbeit an den Zehen werden plantar die Daumen, dorsal meist die Zeigefinger eingesetzt. Auch die seitlichen Begrenzungen werden durch die Zeigefinger gut erfasst. Die Zehennägel werden

wie an der Großzehe mit dem eigenen Fingernagel punktuell behandelt, vor allem in ihrem proximalen Anteil (Zonen der Stirnhöhle).

Die Zehen sollten beim Behandeln in ihrer anatomischen Form belassen und nicht allzu stark verbogen werden. Die freie Hand hält und stützt deshalb die Zehe, an der gearbeitet wird, im Grundgelenk.

Die Zehen 2 bis 5 können ebenfalls in eine leichte Traktion genommen werden. Schon bei sanfter Dehnung ist dabei manchmal ein überraschendes „Knacken“ hauptsächlich in den Zehengrundgelenken zu hören. Dies bringt meist Erleichterung im Gelenk selbst, aber auch in den zonenmäßig zugeordneten Bereichen Kopf, Hals und Schultergürtel. Die Traktion sollte **nie mit zu viel Vehemenz** durchgeführt werden, um Gewebe- und Gelenkkapselverletzungen zu vermeiden.

Insgesamt wird das Dehnen der einzelnen Zehen als Entlastung nicht nur des Fußskelettes, sondern auch als Lösung von Verspannungen des ganzen Menschen geschätzt. Dies lässt sich am vertieften Atem beobachten. Die Erfahrungen der letzten Jahre haben gezeigt, dass zusätzlich zu den Großzehengelenken auch die Gelenke der 4 kleineren Zehen manchmal effektiver mit den Griffen aus der Ortho-Bionomy [52] behandelt werden können.

Arbeit an den Zahn-Kiefer-Zonen

Die Zahn- und Kieferzonen werden bei der oben beschriebenen Behandlung der Zehen immer unspezifisch miterfasst.

Für eine gezielte Therapie der Zahn- und Kieferzonen wird spangenartig von plantar über die Seite der Zehe bis nach dorsal bzw. in umgekehrter Richtung gearbeitet. Wie bei allen Zonen zeigt sich oft auch hier eine ungleiche Belastung innerhalb der Gesamtfläche der Zahnzonen.

Die **Basis der Zehengrundglieder** wird wesentlich meist zu weit distal vermutet; eine exakte anatomische Orientierung wird die Fehleinschätzung der Lage v. a. plantar korrigieren helfen.

Therapiehinweise zur Zonengruppe Kopf und Hals siehe **Behandlungsvorschläge** in Kap. 21.2.

10.3

Zonen der Wirbelsäule, des Thorax und des Schultergürtels

10.3.1 Allgemeine Hinweise

Diese Zonen bilden ein „Achsenkreuz“ in den Füßen: Nebeneinander gehalten berühren sich die beiden Längsgewölbe in der Medianlinie und bilden als Wirbelsäulenzone den vertikalen Balken, die beiden Zehengrundgelenksbereiche als Schultergürtel den horizontalen Teil. Obwohl die Wirbelsäule üblicherweise dem Knochengerüst zugeordnet wird, kann sie durch ihre direkte Verbindung zum Nervensystem auch als zentrales „Organ“ verstanden werden, das zu allen Geweben und Systemen wechselwirksame Beziehungen unterhält. Dies gilt auch in der Ausprägung als Reflexzonen in den Füßen.

10.3.2 Zeichnung der Zonen

► Abb. 10.3, ► Abb. 10.4

10.3.3 Anatomische Lage der Zonen

Zonen der Wirbelsäule

Die Abbildung dieser Zonen hebt die Formenähnlichkeit zwischen Längsgewölbe und Wirbelsäule besonders deutlich hervor. Als ein Bereich der Körpermitte sind sie am rechten **und** linken Fuß in der Längskörperzone 1 zu finden.

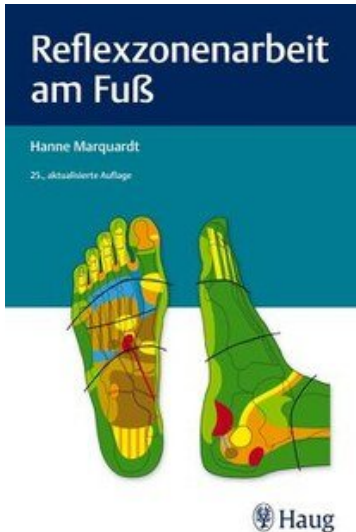
Ihre Lage erstreckt sich jeweils von der medialen Seite der FitzGerald'schen Längskörperzone 1 bis an deren laterale Seite und kann somit **die ganze Breite der Wirbelkörper** umfassen. Im seh-nig-muskulären Bereich der medial-plantaren Seite sind die Dornfortsätze gut zu erreichen, die sich zur **neutralen** Behandlung der WS besonders eignen.

Je mehr die ganze Breite der plantaren Längskörperzone 1 einbezogen wird, desto mehr werden die Wirbelkörper in ihrer Gesamtheit mit erfasst, bis hin zu den **Querfortsätzen**.

Der knöcherne Anteil des Längsgewölbes, von medial gesehen, dient vor allem der präzisen Unterscheidung der einzelnen Abschnitte der Wirbelsäule. Es lohnt sich, sie sorgfältig zu ertasten, um in der Differenzierung ihrer verschiedenen Abschnitte sicher zu sein.

Die einzelnen Abschnitte der Wirbelsäule

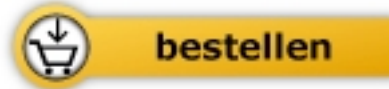- **Halswirbel 1 bis 7:** Deren **Dornfortsätze** sind am medial-plantaren Anteil der Großzehengrundglieder angelegt, die Querfortsätze an ihrem lateralen Anteil. Das Großzehengrundgelenk entspricht dem unteren Hinterhaupt am Übergang zur Halswirbelsäule. Das Großzehengrundgelenk kennzeichnet den Übergang von der Hals- zur Brustwirbelsäule.
- **Brustwirbel 1 bis 12:** Die **Dornfortsätze** finden sich im medial-plantaren Gewebe in der ganzen Länge des Mittelfußknochens 1. Die Querfortsätze lassen sich plantar an der lateralen Begrenzung des ganzen Mittelfußknochens 1 erfassen.
- Der Übergang von der Basis Mittelfuß 1 zum Keilbein 1 stellt den Beginn der sog. **Lisfranc-Gelenklinie** dar, die in situ etwa der Gürtellinie entspricht. Zugleich ist sie auch der Übergang zur Lendenwirbelsäule. Diese Stelle erfordert besonders waches und genaues Tasten und ist zugleich **eine der wichtigsten Orientierungshilfen** zum Auffinden der Zonen des mittleren Bauchraumes.
- **Lendenwirbel 1 bis 5:** Die **Dornfortsätze** führen vom medial-plantaren Gewebe von Keilbein 1 bis zum proximalen Ende des Kahnbeines, die Querfortsätze sind plantar an der lateralen Begrenzung des Keilbeins 1 und der Längshälfte des Kahnbeines zu behandeln.
- Das medial bei vielen Patienten etwas hervortretende Kahnbein kennzeichnet mit seiner proximalen Begrenzung den Übergang zum Kreuzbein und entspricht dem **Promontorium**, einer bekannten Schwachstelle nicht nur im Längsgewölbe, sondern auch in situ.
- **Kreuzbein:** Seine obere Begrenzung beginnt plantar an der Berührungsstelle von Kahnbein und Fersenbein und zieht sich horizontal bis in die FitzGerald'sche Längskörperzone 2 bzw. 3. Die diagonale Begrenzung führt von lateral nach medial. An der Stelle, an der seine horizontale Ebene in die diagonale übergeht, beginnt das **liosakralgelenk (ISG)**, das etwa ein Drittel dieser Strecke einnimmt. Da sich Organe und Gewebe in situ oft überlagern, lässt sich auch hier nur am Beschwerdebild des Patienten unterscheiden, ob primär das ISG oder der Dünndarm behandelt wird.



Hanne Marquardt

[Lehrbuch Reflexzonentherapie am Fuß](#)

272 Seiten, geb.
erscheint 2019



Mehr Bücher zu Homöopathie, Alternativmedizin und gesunder Lebensweise
www.narayana-verlag.de