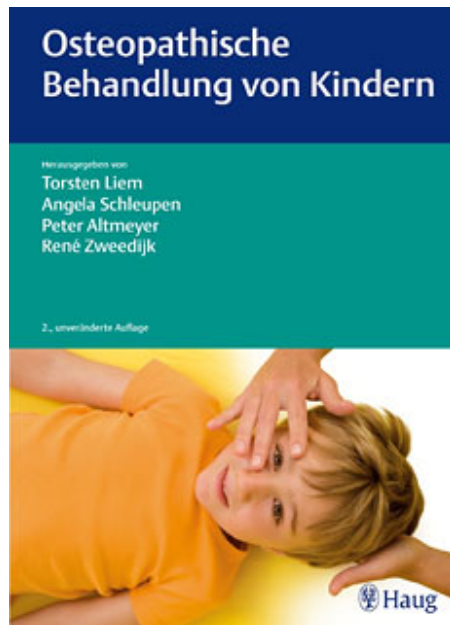


# Liem / Schleupen / Altmeyer / Zweedijk Osteopathische Behandlung von Kindern

Leseprobe

[Osteopathische Behandlung von Kindern](#)  
von [Liem / Schleupen / Altmeyer / Zweedijk](#)  
Herausgeber: MVS Medizinverlage Stuttgart



<http://www.narayana-verlag.de/b12225>

Im [Narayana Webshop](#) finden Sie alle deutschen und englischen Bücher zu Homöopathie, Alternativmedizin und gesunder Lebensweise.

Das Kopieren der Leseproben ist nicht gestattet.  
Narayana Verlag GmbH, Blumenplatz 2, D-79400 Kandern  
Tel. +49 7626 9749 700  
Email [info@narayana-verlag.de](mailto:info@narayana-verlag.de)  
<http://www.narayana-verlag.de>



Thorax (Th8–Th10) und die rechte Hand auf die kleine Magenkurvatur (►Abb. 13.2). Dann führt man beide Hände zusammen und fühlt, ob es zwischen beiden Händen eine Gleitbewegung gibt. Liegt eine Restriktion des Ligaments vor, kommt es zu einer Gleitbewegung.

### Omentum minus

Das Omentum minus ist ein Residuum des dorsalen Mesenteriums auf Höhe der Leber. Es bildet als die Verbindung zwischen Leber und Magen (**Lig. hepatogastricum**) bzw. Leber und Duodenum (**Lig. hepatoduodenale**) und ist aufgrund seines Inhalts von großer Bedeutung. Die wichtigsten Strukturen, die im Omentum minus zu finden sind, sind die Gallengänge und die V. portae hepatis. Lange anhaltende Mobilitäts- oder Motilitätsprobleme, Operationen und Traumata können starke Restriktionen mit allen Arten von Problemen im gesamten Bereich verursachen. Insbesondere eine **Operation** wegen einer **Pylorushypertrophie** beeinträchtigt das Omentum minus. Nach einer solchen Operation sollte jedes Kind osteopathisch behandelt werden.

### Test

Das Kind liegt auf dem Rücken. Man steht auf der rechten Seite des Kindes. Man legt linken Daumen und Daumenballen an die kleine Magenkurvatur, die rechte Hand an den Pylorus und den ersten Abschnitt des Duodenums (►Abb. 13.3). Beide Hände verschieben den Magen nach inferior und links lateral. Der rechte Daumen schiebt etwas nach rechts, der linke Daumen etwas nach links. Man prüft die Elastizität des Omentum minus.

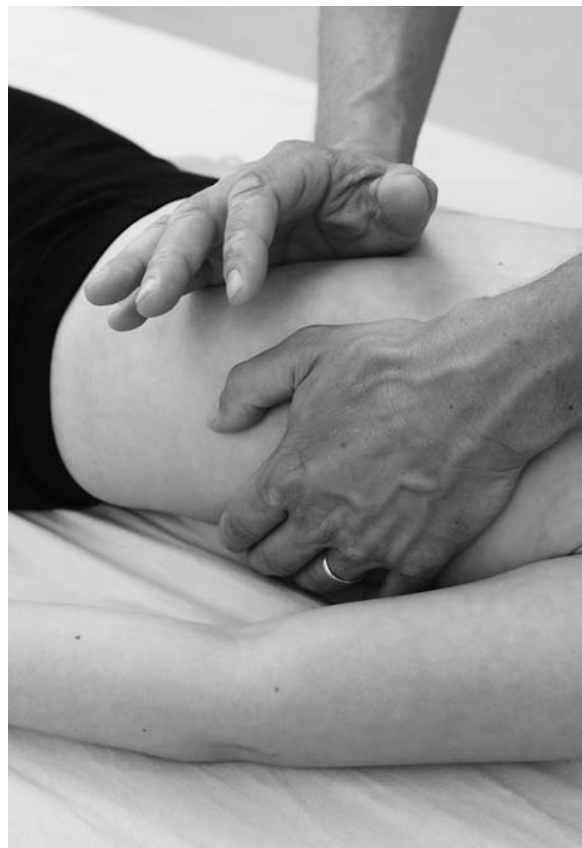## Gleitflächen des Magens

### Bursa omentalis

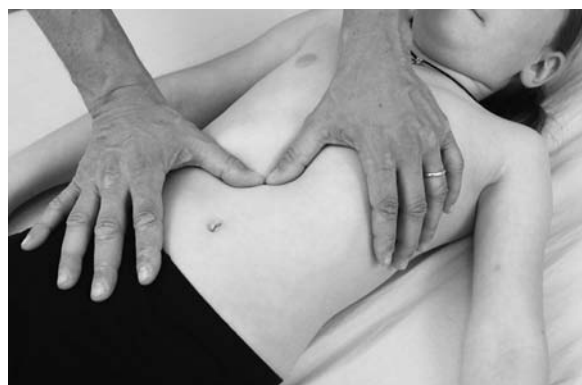Die Bursa omentalis ist ein embryonales Residuum, hervorgerufen durch eine Rotation von Leber und Magen. Es handelt sich um einen peritonealen Raum, der sich dorsal des Magens befindet. Sie ist für die Magenfunktion sehr wichtig, denn sie verleiht dem Magen die Fähigkeit, sich **auszudehnen** und **zusammenzuziehen**. Traumata im Bereich von Bauch oder Rücken führen häufig zu Restriktionen in der Bursa omentalis. Dadurch kommt es zu **brennenden Magenschmerzen** und das Kind hat **Probleme beim Essen**.

### Test

Das Kind liegt auf dem Rücken. Man steht auf der rechten Seite des Kindes. Man legt die rechte Hand auf den Magen und verschiebt diesen vorsichtig nach dorsal (►Abb. 13.4). Fühlt man einen Widerstand, versucht man, den Magen nach superiolateral und inferiokaudal zu verschieben. Sind Restriktionen vorhanden, wird die Bewegung eingeschränkt sein.



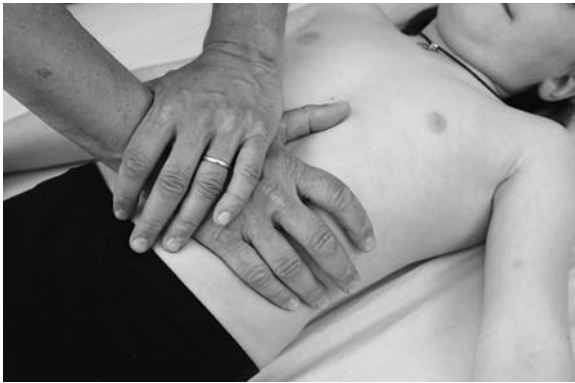► Abb. 13.2 Untersuchung des Lig. gastrosplenicum.



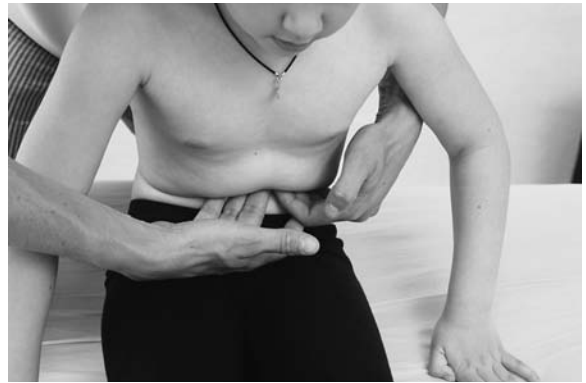► Abb. 13.3 Untersuchung des Omentum minus.

## Die Verbindung Leber – Magen

Die Verbindung zwischen Leber und Magen ist häufig blockiert, wenn die linke Leberseite eine Dysfunktion aufweist. In den meisten Fällen führt diese Restriktion zu **Magenschmerzen** in Kombination mit **Übelkeit**. In der Pubertät weist dieser Bereich bei Mädchen mit **Dysmenorrhö** häufig eine Dysfunktion auf. Bei Säuglingen findet man dieses Problem nicht.



► Abb. 13.4 Untersuchung der Bursa omentalis.



► Abb. 13.5 Untersuchung der Verbindung Magen – Leber.

### Test

Das Kind sitzt seitlich auf dem Behandlungstisch. Man steht hinter dem Kind und gleitet mit den Fingerspitzen zwischen Leber und Magen (► Abb. 13.5). Wenn das Kind einatmet, drückt man die Finger nach superior. Liegt eine Restriktion vor, ist diese Bewegung nicht möglich, schmerzhaft und verursacht Übelkeit.

### Pylorus

Der Pylorus ist eine der wichtigsten viszerale Strukturen beim Neugeborenen. **Erbrechen, gastroösophagealer Reflux** und **Weinen** sind Symptome einer Pylorusdysfunktion. Der Pylorus kann auf einer horizontalen Linie in der Mitte zwischen Bauchnabel und Proc. xiphoideus palpieren werden, bei leerem Magen weiter links, bei gefülltem Magen weiter rechts. Bei einer **Pylorushypertrophie** geschieht es häufig, dass der Pylorus als Knoten auf dieser Linie sichtbar ist. In diesen Fällen sind oft auch die peristaltischen Kontraktionen des Magens sichtbar. Man kann den Pylorus leicht als eine etwas dichtere Struktur palpieren. Eine **Pylorushypertonie** kann dieselben Probleme verursachen wie eine Pylorushypertrophie, die Symptome sind aber weniger schwerwiegend. Eine leichte Induktionsbehandlung eines hypertonen Pylorus hat eine entspannende Wirkung, dies ist bei einer Pylorushypertrophie nicht der Fall.

Mögliche **Ursachen** für eine Pylorushypertrophie:

- erhöhter sympathischer Tonus durch eine spinale Dysfunktion,
- verminderter parasympathischer Tonus durch eine Dysfunktion der Schädelbasis (C0–C2),
- viszerale Dysfunktionen, die den Pylorustonuss beeinflussen.

### Motilität des Pylorus

Bei der Motilität des Pylorus handelt es sich um eine **Rotation** im und gegen den Uhrzeigersinn. Diese Bewegung ist bei Neugeborenen häufig gestört. Eine Korrektur ist sehr wirksam, am besten mit einer **indirekten Technik**. Man palpirt die Motilität und folgt der Bewegung in

die Richtung, die frei möglich ist, wartet dann auf einen Release und folgt der Bewegung in die Richtung der Restriktion. Man folgt der Motilität einige Zyklen, bis Bewegungsmaß, Frequenz und Qualität der Bewegung zufrieden stellend sind.

### Mobilität des Pylorus

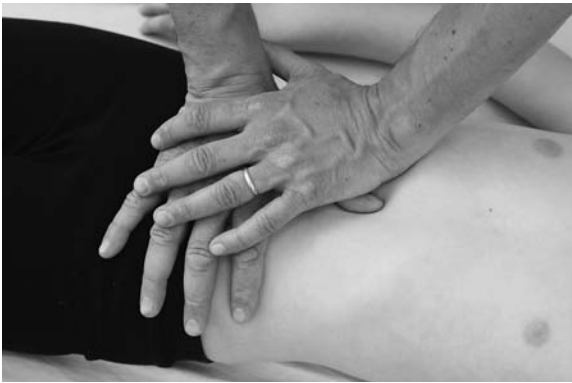Der Pylorus muss **gleiten** können. Durch die operative Behandlung einer Pylorushypertrophie oder eine Restriktion des Omentum minus wird die Mobilität des Pylorus und damit dessen Funktion beeinträchtigt.

### Test

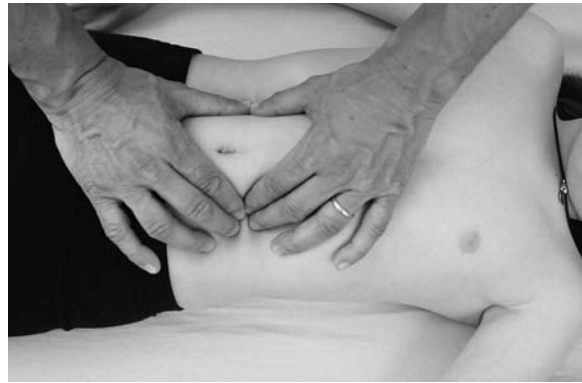Das Kind liegt auf dem Rücken. Man steht rechts neben dem Kind. Man legt die radiale Seite des rechten Daumens auf den Pylorus, die andere Hand auf den rechten Daumen (► Abb. 13.6). Man führt eine Bewegung nach dorsal, kaudal und links lateral aus, als wolle man den Pylorus zur linken Hüfte drücken. In vielen Fällen ergibt dies eine direkte Entspannung des Pylorus und die Magenentleerung ist häufig hörbar.

### 13.1.6 Untersuchung des Duodenums

Das Duodenum ist der erste Abschnitt des Dünndarms. Es kann in **vier Abschnitte** unterteilt werden: Pars superior (erster Abschnitt), Pars descendens (zweiter Abschnitt), Pars horizontalis (dritter Abschnitt) und Pars ascendens (vierter Abschnitt). Dysfunktionen des Duodenums gehen oft mit Problemen in anderen Organen wie dem Magen, der Gallenblase und dem Pankreas einher. Die Wand des Duodenums ist zur Funktionsregulierung des Duodenums selbst, aber auch zur Funktionsregulierung des Magens, des Pankreas und der Gallenblase mit vielen Mechano- und Chemorezeptoren ausgestattet. Duodenale Dysfunktionen können große **Auswirkungen** auf die Funktion des **gesamten Verdauungssystems** haben.



► **Abb. 13.6** Untersuchung der Pylorusmobilität.



► **Abb. 13.7** Untersuchung der peritonealen Verbindungen des Duodenums.

### Mobilität und Motilität des Duodenums

Die duodenale **Mobilität** ist **begrenzt**. Die Ursache hierfür ist die feste Bindung an das posteriore Peritoneum parietale. Nur der erste und vierte duodenale Abschnitt haben einen gewissen Bewegungsspielraum. Die Bewegungen sind dieselben wie beim Pylorus (erster Abschnitt) und der Verbindung Duodenum-Jejunum (vierter Abschnitt).

Wesentlich ist die duodenale **Motilität**. Während der Ausatmungsphase bewegt sich das Duodenum zur Körperachse hin, das bedeutet, das Duodenum dreht sich im Uhrzeigersinn, der vierte Abschnitt dient als Fixpunkt. In der Ausatmungsphase verläuft die **Rotation** in der Gegenrichtung.

### Peritoneale Verbindungen des Duodenums

Das Duodenum ist fest mit dem posterioren Peritoneum parietale verbunden. Restriktionen in diesem beeinflussen das Duodenum und seine Funktion. Ebenso kann eine Spannung im Duodenum das gesamte posteriore Peritoneum parietale beeinflussen. Peritoneale Restriktionen sieht man postoperativ oder posttraumatisch bei älteren Kindern.

#### Test

Das Kind liegt auf dem Rücken. Man steht rechts neben dem Kind. Man nimmt das Duodenum zwischen die Finger auf der linken Seite und die Daumen auf der rechten Seite (► **Abb. 13.7**) und bewegt es nach links, nach rechts lateral und nach superioinferior. So gewinnt man auch Informationen über den Pankreaskopf.

### Sphincter Oddi

Im zweiten Abschnitt des Duodenums münden an der Papilla duodeni major (Papilla Vateri) Ductus choledochus und Ductus pancreaticus mit dem Schließmuskel M. sphincter ampullae hepatopancreaticae (= Sphincter Oddi). Dieser weist häufig eine Dysfunktion auf. Probleme können eine **Stase in der Gallenblase** und eine **Dysfunktion des Pankreas** sein.

Man prüft Tonus, Mobilität und Motilität. Der Tonus des Sphincter Oddi kann erhöht sein und zwar entweder infolge einer Dysfunktion der Schädelbasis (verminderter parasympathischer Tonus), der Wirbelsäule (erhöhter sympathischer Tonus) oder der Eingeweide (schlecht regulierter Tonus). Ist der Sphinkter hyperton, ist er in der Mitte der medialen Seite des zweiten Duodenumabschnitts palpabel.

### Mobilität des Sphincter Oddi

Der Mobilitätstest des Sphinkters ist eigentlich ein Mobilitätstest der medialen Seite des zweiten Abschnitts des Duodenums und der Ausführungsgänge der Bauchspeicheldrüse.

#### Test

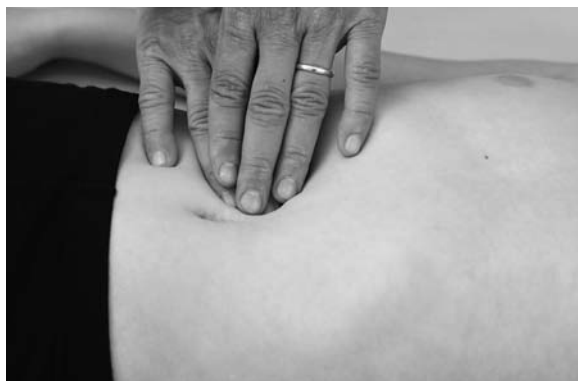Das Kind liegt auf dem Rücken. Man steht rechts neben dem Kind und legt die rechten Fingerspitzen auf den Bereich des Sphincter Oddi (► **Abb. 13.8**). Das Duodenum wird nach rechts gezogen und im gleichen Moment induziert man eine Rotation gegen den Uhrzeigersinn. Normalerweise ist diese Bewegung ohne Widerstand durchführbar.

### Motilität des Sphincter Oddi

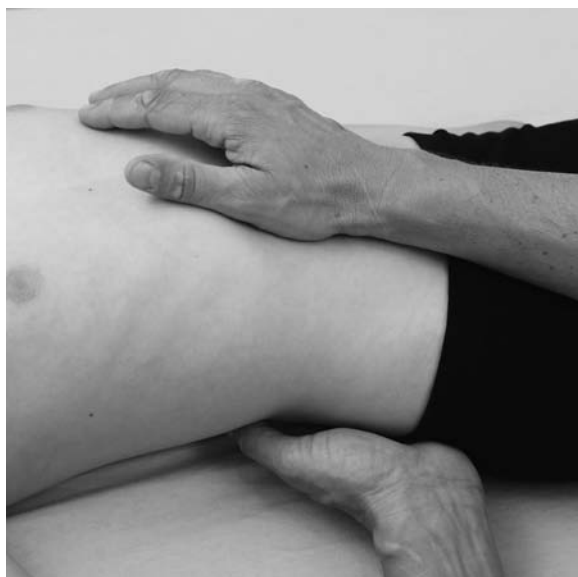Die normale Motilität des Sphinkters ist eine **Rotation** im und gegen den Uhrzeigersinn. Bei vielen Kindern mit Verdauungsproblemen ist diese Motilität gestört. Auch bei Neugeborenen findet man häufig eine Dysfunktion. Häufig besteht auch eine Störung des Pylorus, der Verbindung Duodenum-Jejunum und an der Ileozäkalklappe. Die Ursache dieser Dysfunktion ist häufig **Stress innerhalb der Familie**.

#### Test

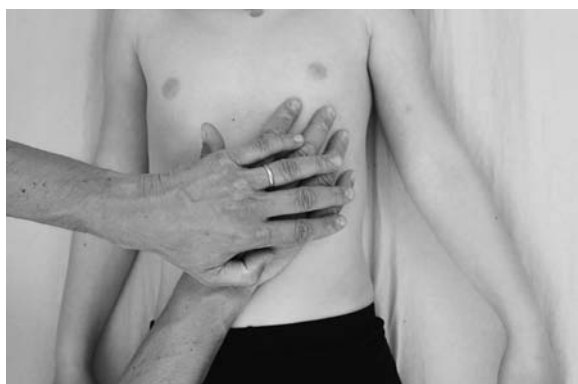Das Kind liegt auf dem Rücken. Man legt die Hand auf den Bereich des Sphincter Oddi und spürt mit den Fingerspitzen der Bewegung im und gegen den Uhrzeigersinn nach.



► Abb. 13.8 Untersuchung der Mobilität des Sphincter Oddi.



► Abb. 13.9 Untersuchung der Pankreasmobilität.



► Abb. 13.10 Untersuchung der Pankreasmotilität.

### 13.1.7 Untersuchung des Pankreas

Bei Neugeborenen und Säuglingen sind Pankreasprobleme selten, bei älteren Kindern findet man sie häufig. Der Pankreaskopf, der eine endokrine Funktion ausübt, steht öfter mit Motilitätsproblemen in Verbindung.

#### Mobilität und Motilität des Pankreas

Das Pankreas ist ein sekundär nach retroperitoneal eingewandertes Organ. Während der embryonalen Entwicklung bewegt es sich vom peritonealen zum retroperitonealen Raum. Durch diese Bewegung steht es in engem Kontakt mit dem posterioren Peritoneum parietale. Dadurch ist die **Mobilität** der Bauchspeicheldrüse **eingeschränkt**. Wie Barral [4] beschreibt, ist die einzige Bewegung des Pankreas ein **Wippen des Pankreaskopfes**.

#### Test der Pankreasmobilität

Die Untersuchung der **Mobilität** wird bei allen Arten von **Verdauungsstörungen** durchgeführt. Das Kind liegt auf dem Rücken. Man steht rechts neben dem Kind. Man legt eine Handfläche auf den Pankreaskopf und die andere Handfläche auf den Rücken (► Abb. 13.9). Nun verschiebt man den Pankreaskopf nach dorsal. In der nächsten Phase kommt das Pankreas in seine normale Position zurück. Man prüft die Möglichkeit, den Pankreaskopf nach dorsal zu verschieben und achtet darauf, wie dieser ventral zurückkommt.

#### Test der Pankreasmotilität

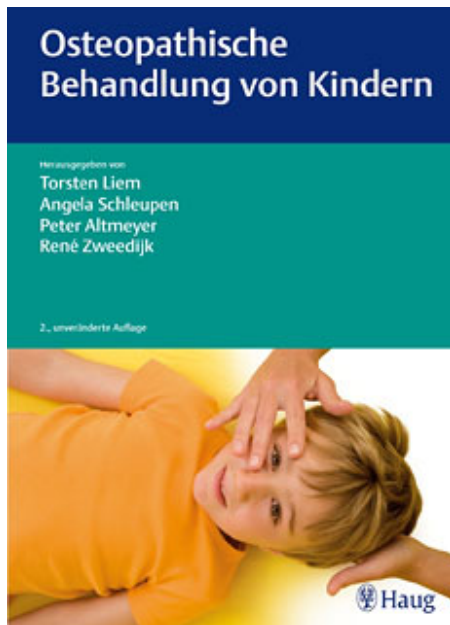
Bei **Störungen der endokrinen Funktion** wird die **Motilität** des Pankreas untersucht. Das Kind liegt auf dem Rücken. Man steht rechts neben dem Kind. Eine Hand liegt auf dem Pankreaskopf, die Finger zeigen in Richtung Pankreasschwanz (► Abb. 13.10). Während der Ausatmungsphase bewegt sich die Bauchspeicheldrüse nach kraniodorsal und lateral in Richtung der Achse.

#### Verbindung von Pankreas und L3

Der Pankreaskopf ist eng mit dem Wirbelkörper von L3 verbunden. Häufig besteht eine Dysfunktion dieses Gleitmechanismus, die sowohl zu Problemen des Pankreas als auch von L3 führt.

#### Test

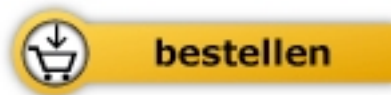Das Kind liegt auf der linken Seite. Man steht hinter dem Kind. Man legt eine Hand auf den Pankreaskopf, die andere Hand auf L3 (► Abb. 13.11). Durch langsames Beklopfen des Wirbels prüft man die Reaktion des Pankreas. Besteht zwischen Wirbel und Pankreas eine Restriktion, spürt die Hand, die das Pankreas palpiert, einen sehr kräftigen Impuls.



Liem / Schleupen / Altmeyer / Zweedijk

## [Osteopathische Behandlung von Kindern](#)

926 Seiten, geb.  
erschienen 2012



Mehr Bücher zu Homöopathie, Alternativmedizin und gesunder Lebensweise

[www.narayana-verlag.de](http://www.narayana-verlag.de)