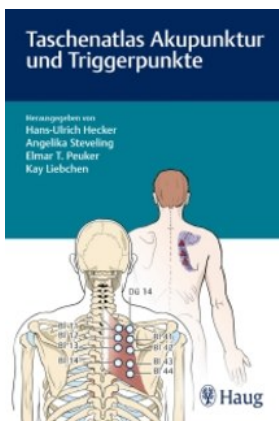


Hecker H.-U. / Steveling A. / Peuker E. / Liebchen K. Taschenatlas Akupunktur und Triggerpunkte

Leseprobe

[Taschenatlas Akupunktur und Triggerpunkte](#)
von [Hecker H.-U. / Steveling A. / Peuker E. / Liebchen K.](#)
Herausgeber: MVS Medizinverlage Stuttgart



<http://www.narayana-verlag.de/b18144>

Im [Narayana Webshop](#) finden Sie alle deutschen und englischen Bücher zu Homöopathie, Alternativmedizin und gesunder Lebensweise.

Das Kopieren der Leseproben ist nicht gestattet.
Narayana Verlag GmbH, Blumenplatz 2, D-79400 Kandern
Tel. +49 7626 9749 700
Email info@narayana-verlag.de
<http://www.narayana-verlag.de>



7 Dünndarm-Leitbahn

► Abb. 7.1, ► Abb. 7.2

Wichtigste Punkte

- Dü 3: Tonisierungspunkt. Einschaltspunkt für das Lenkergesäß
- Dü 8: Sedierungspunkt
- Dü 11: lokaler Punkt
- Dü 12: lokaler Punkt
- Dü 14: lokaler Punkt
- Dü 18: lokaler Punkt
- Dü 19: lokaler Punkt

Zugeordnete Punkte

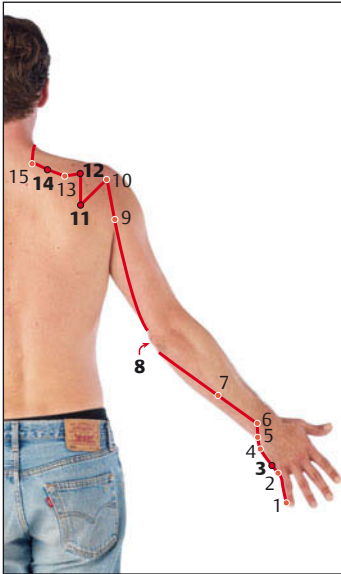
- KG 4: Alarmpunkt (Mu-Punkt) des Dünndarms
- Bl 27: Zustimmungspunkt (Rücken-Shu-Punkt) des Dünndarms
- Ma 39: Unterer einflussreicher Punkt (UEP) des Dünndarms = Unterer He-Punkt des Dünndarms

Kopplungsverhältnisse

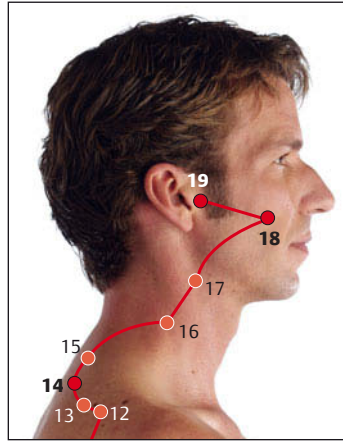
► Abb. 7.3

Oben-unten-Kopplung: Dünndarm – Blase

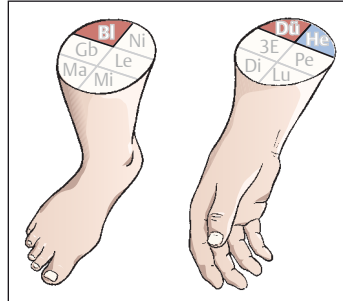
Yang-Yin-Kopplung: Dünndarm – Herz



► **Abb. 7.1** Wichtigste Punkte der Dünndarm-Leitbahn (1).



► **Abb. 7.2** Wichtigste Punkte der Dünndarm-Leitbahn (2).



► **Abb. 7.3** Kopplungsverhältnisse der Dünndarm-Leitbahn.

Dü 3 – Hou Xi

„**Hinterer Schluchtenbach**“, **Tonisierungspunkt, Einschaltpunkt für das Lenkergefäß**

Lok.: ulnare Handkante, bei leichtem Faustschluss proximal dorsal einer Hautfalte am ulnaren Ende der distalsten Handflächenbeugefalte. Der Punkt befindet sich am Übergang Corpus – Caput des Os metacarpale V (Gleditsch, König/Wancura).

! Merke

Bei leichtem Faustschluss wird die distalste Handflächenbeugefalte nach ulnar verfolgt. Sie beginnt meist zwischen Zeige- und Mittelfinger. Am Ende der Beugefalte befindet sich ein kleiner Hautwulst. An der Grenze dieses Wulsts zur Umgebung befindet sich der Punkt Dü 3 etwas proximal-dorsal. Nadelführung in Richtung Mitte der Handinnenfläche.

In der chinesischen Literatur wird der Punkt am distalsten Ende der beschriebenen Beugefalte lokalisiert, am Übergang vom „rotem zum weißen Fleisch“. Stichrichtung ist senkrecht. Da bei der obigen Lokalisationsangabe die Stichrich-

tung leicht nach distal erfolgt, treffen sich die Lokalisationen der Punkte in der Tiefe, wo das De-Qi-Gefühl entsteht. Unserer Erfahrung nach hat sich die Lokalisationsangabe nach Gleditsch, die auch bei König/Wancura genannt wird, als diagnostisch und therapeutisch effektiver erwiesen.

Stichtiefe: 0,5 bis 1 Cun Richtung Mitte der Handinnenfläche

Ind.: akute Lumbago, Lumboischialgie, Fernpunkt für die Halswirbelsäule, Tortikollis, Paresen der oberen Extremität, Tinnitus, Schwerhörigkeit, Erkrankungen des Ohrs, fieberhafte Erkältungskrankheiten, Pharyngitis, Laryngitis, Tremor, Schwindel

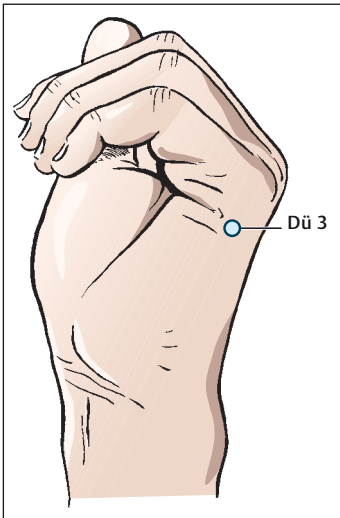
J. Bischko: Hauptindikation des Punkts ist die Spasmolyse

Praxistipp

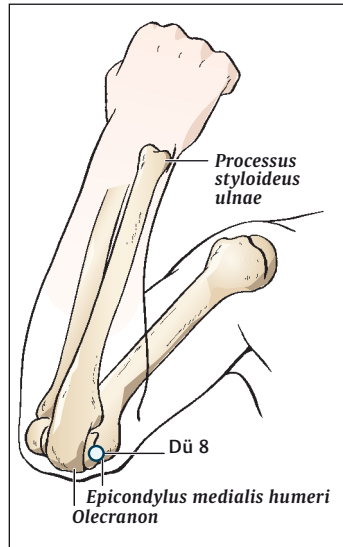
Bei akutem Tortikollis, akuter Lumbago oder Lumboischialgie, nach der Behandlung alleinige kräftige Stimulation von Dü 3 unter gleichzeitigen vorsichtigen Bewegungsübungen.

Bedeutung in der TCM:

- befreit Leitbahnen und Netzgefäße und lindert Schmerz
- unterstützt Nacken, Hinterkopf und Rücken



► Abb. 7.4 Dü 3.



► Abb. 7.5 Dü 8.

Dü 8 – Xiao Hai

„Meer der Dünn-(darm-)Leitbahn“,
Sedierungspunkt

Lok.: im Sulcus ulnae, zwischen
Olecranon und Epicondylus media-
lis humeri bei gebeugtem Arm

(► Abb. 7.5)

Stichtiefe: senkrecht 4 bis 8 mm

Praxistipp

Unmittelbar in Nähe von Dü 8
verläuft der N. ulnaris, der bei
Nadelung versehentlich punk-
tiert werden könnte – Nadel
dann sofort zurückziehen,
nicht vollständig entfernen.

Ind.: Epicondylitis media-
lis humeri, Schmerzen im Hals-, Schulter-
und Nackenbereich

Bedeutung in der TCM: beseitigt
Obstruktionen im Leitbahnverlauf.

Dü 11 – Tian Zong

„Zong (-Qi) des Himmels“

Lok.: in der Fossa infraspinata auf einer Verbindungslinie zwischen der Mitte der gut palpablen Spina scapulae und dem Angulus inferior scapulae. Auf dieser Linie liegt Dü 11 am Übergang des kranialen Drittels zu den übrigen beiden Dritteln. Er liegt direkt unter Dü 12 in Höhe der Dornfortsatzunterkante von Th 4 und bildet mit Dü 9 und Dü 10 ein Dreieck (► Abb. 7.6).

Stichtiefe: senkrecht 0,5 bis 1 Cun

Ind.: Schmerzen und Bewegungseinschränkungen der Schulter (besonders Außenrotation), Beklemmungsgefühl im Thorax, mit anderen Punkten kombiniert bei Laktationsstörungen und Mastitis

H. Schmidt: Spezialpunkt bei mangelnder Milchsekretion

Bedeutung in der TCM: beseitigt Obstruktionen im Leitbahnverlauf.

Dü 12 – Bing Feng

„Den Wind im Griff“

Lok.: senkrecht über Dü 11, etwa 1 Cun oberhalb der Mitte der kranialen Begrenzung der Spina scapulae (► Abb. 7.6). Der Punkt bildet mit Dü 10 und Dü 11 ein Dreieck. Häufiger Triggerpunkt im M. supraspinatus.

Stichtiefe: senkrecht 0,5 bis 1 Cun

Ind.: Schmerzen und Bewegungseinschränkungen der Schulter (besonders Abduktion und Außenrotation), Supraspinatustendinose, Schmerzen und Parästhesien der oberen Extremität, Nackensteifigkeit

Bedeutung in der TCM: beseitigt Obstruktionen im Leitbahnverlauf.

Dü 14 – Jian Wai Shu

„Äußerer Transportpunkt der Schulter“

Lok.: 3 Cun lateral des Dornfortsatzes des 1. Brustwirbels (► Abb. 7.6)

Häufiger Triggerpunkt im M. levator scapulae

Stichtiefe: senkrecht 0,5 bis 1 Cun

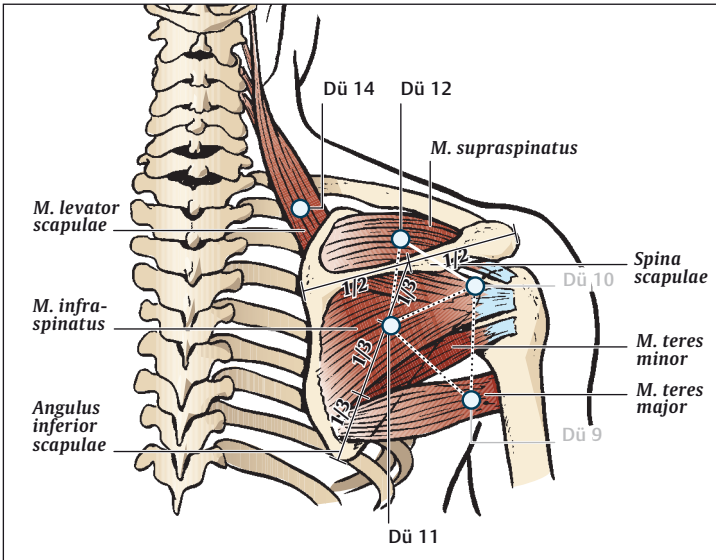
Ind.: Schmerzen und Bewegungseinschränkungen der Schulter, Nackensteifigkeit



Merke

3 Cun beträgt beim Patienten mit herabhängenden Armen der Abstand der dorsalen Mittellinie durch die *Processus spinosi* – Ansatz der *Spina scapulae* am *Margo medialis scapulae*.

Bedeutung in der TCM: beseitigt Obstruktionen im Leitbahnverlauf.



► **Abb. 7.6** Dü 11, Dü 12 und Dü 14.

Dü 18 – Quan Liao

„Knochenloch der Wange“

Lok.: am unteren Rand des Arcus zygomaticus senkrecht unterhalb des äußeren Augenwinkels, am Vorderrand des M. masseter (► Abb. 7.7)

! Merke

Der Vorderrand des M. masseter ist bei Kaubewegungen deutlich palpabel.

Stichtiefe: senkrecht 0,3 bis 0,5 Cun

Ind.: myofaziales Schmerzsyndrom, Trigeminusneuralgie, Fazialispasmus, Fazialispause, Zahnschmerzen, Sinusitis maxillaris, gnathologische Probleme

Bedeutung in der TCM:

- vertreibt Wind und lindert Schmerzen
- klärt Hitze

Dü 19 – Ting Gong

„Palast des Hörens“

Lok.: in der Mulde vor dem Tragus (► Abb. 7.7, ► Abb. 7.8)

! Merke

Lokalisation erfolgt bei leicht geöffnetem Mund, so bewegt sich der Processus condylaris mandibulae des Kiefergelenks nasalwärts, und es besteht keine Gefahr der Nadelung in das Kiefergelenk. Nach Nadelung wird der Mund wieder geschlossen.

! Praxis

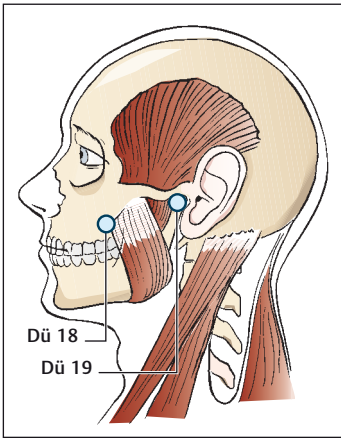
In unmittelbarer Nähe von Dü 19 verläuft die A. temporalis superficialis. Durch Puls palpation vor der Nadelung lässt sich dieses Gefäß umgehen.

Stichtiefe: senkrecht 0,3 bis 0,5 Cun

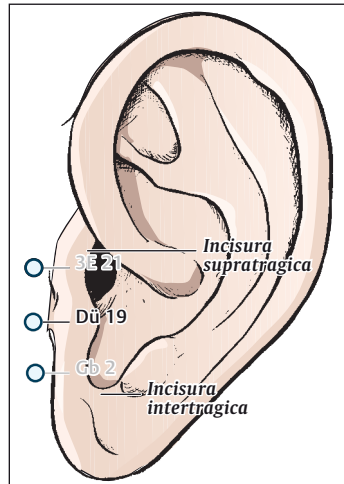
Ind.: Erkrankungen des Ohrs, Fazialispause, Trigeminusneuralgie, myofaziales Schmerzsyndrom, Kiefergelenkdysfunktionen

Bedeutung in der TCM:

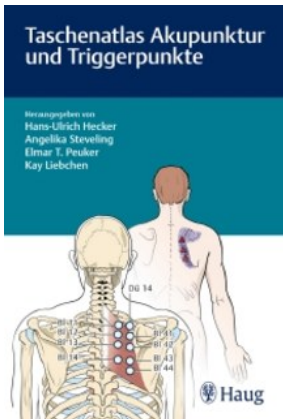
- fördert das Hörvermögen
- eliminiert Wind



► **Abb. 7.7** Dü 18 und Dü 19.



► **Abb. 7.8** Dü 19.



Hecker H.-U. / Steweling A. / Peuker E. / Liebchen K.

[Taschenatlas Akupunktur und Triggerpunkte](#)

392 Seiten, kart.
erschienen 2015



bestellen

Mehr Bücher zu Homöopathie, Alternativmedizin und
gesunder Lebensweise www.narayana-verlag.de