

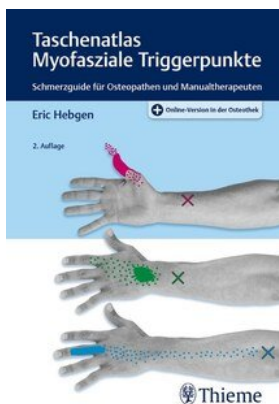
Eric Hebgen Taschenatlas Myofasziale Triggerpunkte

Leseprobe

[Taschenatlas Myofasziale Triggerpunkte](#)

von [Eric Hebgen](#)

Herausgeber: MVS Medizinverlage Stuttgart



<https://www.narayana-verlag.de/b13658>

Im [Narayana Webshop](#) finden Sie alle deutschen und englischen Bücher zu Homöopathie, Alternativmedizin und gesunder Lebensweise.

Das Kopieren der Leseproben ist nicht gestattet.

Å Narayana Verlag GmbH, Blumenplatz 2, D-79400 Kandern

Tel. +49 7626 9749 700

Email info@narayana-verlag.de

<https://www.narayana-verlag.de>



Inhaltsverzeichnis

Vorwort	V
-------------------	---

Teil I

Theorie	1
1 Definition	2
2 Klassifikation der Triggerpunkte	3
2.1 Aktive und latente Triggerpunkte	3
2.2 Symptome	3
2.3 Begünstigende Faktoren	4
3 Pathophysiologie der Triggerpunkte	5
3.1 Lokale Spannungserhöhung des Triggerpunkts, ausstrahlender Schmerz	5
3.2 Konvergenzprojektion	5
3.3 Konvergenzfazilitation	6
3.4 Axonverästelungen	7
3.5 Sympathische Nerven	7
3.6 Metabolische Entgleisung	7
3.7 Muskeldehnungen wirken auf den Muskelmetabolismus ein	8
3.8 Der hypertone palpierbare Muskelstrang	9
3.9 Muskuläre Schwäche und schnelle Ermüdbarkeit	11
4 Diagnostik von Triggerpunkten	12
4.1 Genaue Anamnese	12
4.2 Schmerzmuster aufzeichnen	12
4.3 Muskeln in Aktivität untersuchen	13
4.4 Nach Triggerpunkten suchen	13
5 Therapie der Triggerpunkte	18
5.1 Stretch-and-Spray-Technik	18
5.1.1 Kühlspray aufbringen	18

5.1.2	Passive Dehnung	18
5.1.3	Aktive Dehnung	19
5.2	Postisometrische Relaxation / Muskel-Energie-Technik / Myofascial Release	19
5.3	Ischämische Kompression / Manuelle Inhibition	19
5.4	Tiefe Friktionsmassage (deep friction)	20
6	Anleitung für die Behandlungstechnik der Muskeln	21
6.1	Wie wirkt das Dehnen?	21
6.1.1	Veränderung der Muskelstruktur	21
6.1.2	Reflektorische Wirkung des Dehnens	22
6.1.3	Gewöhnungseffekt – Psychische Komponente	22
6.2	Prinzip für die Dehnung der Muskeln	22
7	Triggerpunkt aufrechterhaltende Faktoren	24
7.1	Mechanische Faktoren	24
7.2	Systemische Faktoren	25
8	Das fazilitierte Segment	26

Teil II

Die Triggerpunkte	29	
9	Kopf- und Nackenschmerzen	30
9.1	M. trapezius	30
9.1.1	Anatomie und Schmerzausstrahlung	30
9.1.2	Osteopathisches Vorgehen	32
9.2	M. sternocleidomastoideus	34
9.2.1	Anatomie und Schmerzausstrahlung	34
9.2.2	Osteopathisches Vorgehen	36
9.3	M. masseter	38
9.3.1	Anatomie und Schmerzausstrahlung	38
9.3.2	Osteopathisches Vorgehen	40
9.4	M. temporalis	42

9.4.1	Anatomie und Schmerzausstrahlung	42
9.4.2	Osteopathisches Vorgehen	44
9.5	M. pterygoideus lateralis	46
9.5.1	Anatomie und Schmerzausstrahlung	46
9.5.2	Osteopathisches Vorgehen	48
9.6	M. pterygoideus medialis	50
9.6.1	Anatomie und Schmerzausstrahlung	50
9.6.2	Osteopathisches Vorgehen	52
9.7	M. digastricus	54
9.7.1	Anatomie und Schmerzausstrahlung	54
9.7.2	Osteopathisches Vorgehen	56
9.8	M. orbicularis oculi, M. zygomaticus major, Platysma	58
9.8.1	Anatomie und Schmerzausstrahlung	58
9.8.2	Osteopathisches Vorgehen	60
9.9	M. occipitofrontalis	62
9.9.1	Anatomie und Schmerzausstrahlung	62
9.9.2	Osteopathisches Vorgehen	64
9.10	M. splenius capitis und M. splenius cervicis	66
9.10.1	Anatomie und Schmerzausstrahlung	66
9.10.2	Osteopathisches Vorgehen	68
9.11	M. semispinalis capitis, M. semispinalis cervicis, Mm. multifidi	70
9.11.1	Anatomie und Schmerzausstrahlung	70
9.11.2	Osteopathisches Vorgehen	72
9.12	Mm. recti capitis posterior major et minor, Mm. obliqui capitis inferior et superior	74
9.12.1	Anatomie und Schmerzausstrahlung	74
9.12.2	Osteopathisches Vorgehen	76
9.13	Schmerzguide	78
10	Obere Thoraxschmerzen und Schulter-Arm-Schmerzen	82
10.1	M. levator scapulae	82
10.1.1	Anatomie und Schmerzausstrahlung	82
10.1.2	Osteopathisches Vorgehen	84
10.2	Mm. scaleni	86
10.2.1	Anatomie und Schmerzausstrahlung	86
10.2.2	Osteopathisches Vorgehen	88

10.3	M. supraspinatus	90
10.3.1	Anatomie und Schmerzausstrahlung	90
10.3.2	Osteopathisches Vorgehen	92
10.4	M. infraspinatus	94
10.4.1	Anatomie und Schmerzausstrahlung	94
10.4.2	Osteopathisches Vorgehen	96
10.5	M. teres minor	98
10.5.1	Anatomie und Schmerzausstrahlung	98
10.5.2	Osteopathisches Vorgehen	100
10.6	M. teres major	102
10.6.1	Anatomie und Schmerzausstrahlung	102
10.6.2	Osteopathisches Vorgehen	104
10.7	M. latissimus dorsi	106
10.7.1	Anatomie und Schmerzausstrahlung	106
10.7.2	Osteopathisches Vorgehen	108
10.8	M. subscapularis	110
10.8.1	Anatomie und Schmerzausstrahlung	110
10.8.2	Osteopathisches Vorgehen	112
10.9	Mm. rhomboidei	114
10.9.1	Anatomie und Schmerzausstrahlung	114
10.9.2	Osteopathisches Vorgehen	116
10.10	M. deltoideus	118
10.10.1	Anatomie und Schmerzausstrahlung	118
10.10.2	Osteopathisches Vorgehen	120
10.11	M. coracobrachialis	122
10.11.1	Anatomie und Schmerzausstrahlung	122
10.11.2	Osteopathisches Vorgehen	124
10.12	M. biceps brachii	126
10.12.1	Anatomie und Schmerzausstrahlung	126
10.12.2	Osteopathisches Vorgehen	128
10.13	M. brachialis	130
10.13.1	Anatomie und Schmerzausstrahlung	130
10.13.2	Osteopathisches Vorgehen	132
10.14	M. triceps brachii	134
10.14.1	Anatomie und Schmerzausstrahlung	134
10.14.2	Osteopathisches Vorgehen	136

10.15	M. anconaeus	138
10.15.1	Anatomie und Schmerzausstrahlung	138
10.15.2	Osteopathisches Vorgehen	140
10.16	Schmerzguide	142
11	Ellenbogen-Finger-Schmerzen	146
11.1	M. brachioradialis	146
11.1.1	Anatomie und Schmerzausstrahlung	146
11.1.2	Osteopathisches Vorgehen	148
11.2	M. extensor carpi radialis longus	150
11.2.1	Anatomie und Schmerzausstrahlung	150
11.2.2	Osteopathisches Vorgehen	152
11.3	M. extensor carpi radialis brevis	154
11.3.1	Anatomie und Schmerzausstrahlung	154
11.3.2	Osteopathisches Vorgehen	156
11.4	M. extensor carpi ulnaris	158
11.4.1	Anatomie und Schmerzausstrahlung	158
11.4.2	Osteopathisches Vorgehen	160
11.5	M. extensor digitorum	162
11.5.1	Anatomie und Schmerzausstrahlung	162
11.5.2	Osteopathisches Vorgehen	164
11.6	M. extensor indicis	166
11.6.1	Anatomie und Schmerzausstrahlung	166
11.6.2	Osteopathisches Vorgehen	168
11.7	M. supinator	170
11.7.1	Anatomie und Schmerzausstrahlung	170
11.7.2	Osteopathisches Vorgehen	172
11.8	M. palmaris longus	174
11.8.1	Anatomie und Schmerzausstrahlung	174
11.8.2	Osteopathisches Vorgehen	176
11.9	M. flexor carpi radialis	178
11.9.1	Anatomie und Schmerzausstrahlung	178
11.9.2	Osteopathisches Vorgehen	180
11.10	M. flexor carpi ulnaris	182
11.10.1	Anatomie und Schmerzausstrahlung	182
11.10.2	Osteopathisches Vorgehen	184

11.11	M. flexor digitorum superficialis, M. flexor digitorum profundus	186
11.11.1	Anatomie und Schmerzausstrahlung	186
11.11.2	Osteopathisches Vorgehen	188
11.12	M. flexor pollicis longus	190
11.12.1	Anatomie und Schmerzausstrahlung	190
11.12.2	Osteopathisches Vorgehen	192
11.13	M. pronator teres	194
11.13.1	Anatomie und Schmerzausstrahlung	194
11.13.2	Osteopathisches Vorgehen	196
11.14	M. adductor pollicis	198
11.14.1	Anatomie und Schmerzausstrahlung	198
11.14.2	Osteopathisches Vorgehen	200
11.15	M. opponens pollicis	202
11.15.1	Anatomie und Schmerzausstrahlung	202
11.15.2	Osteopathisches Vorgehen	204
11.16	M. abductor digiti minimi	206
11.16.1	Anatomie und Schmerzausstrahlung	206
11.16.2	Osteopathisches Vorgehen	208
11.17	Mm. interossei	210
11.17.1	Anatomie und Schmerzausstrahlung	210
11.17.2	Osteopathisches Vorgehen	212
11.18	Schmerzguide	214
12	Obere Rumpfschmerzen	217
12.1	M. pectoralis major	217
12.1.1	Anatomie und Schmerzausstrahlung	217
12.1.2	Osteopathisches Vorgehen	220
12.2	M. pectoralis minor	222
12.2.1	Anatomie und Schmerzausstrahlung	222
12.2.2	Osteopathisches Vorgehen	224
12.3	M. subclavius	226
12.3.1	Anatomie und Schmerzausstrahlung	226
12.3.2	Osteopathisches Vorgehen	228
12.4	M. sternalis	230
12.4.1	Anatomie und Schmerzausstrahlung	230

12.4.2	Osteopathisches Vorgehen	232
12.5	M. serratus posterior superior	234
12.5.1	Anatomie und Schmerzausstrahlung	234
12.5.2	Osteopathisches Vorgehen	236
12.6	M. serratus posterior inferior	238
12.6.1	Anatomie und Schmerzausstrahlung	238
12.6.2	Osteopathisches Vorgehen	240
12.7	M. serratus anterior	242
12.7.1	Anatomie und Schmerzausstrahlung	242
12.7.2	Osteopathisches Vorgehen	244
12.8	M. erector spinae	246
12.8.1	Anatomie und Schmerzausstrahlung	246
12.8.2	Osteopathisches Vorgehen	250
12.9	M. rectus abdominis, M. obliquus internus et externus abdominis, M. transversus abdominis, M. pyramidalis	252
12.9.1	Anatomie und Schmerzausstrahlung	252
12.9.2	Osteopathisches Vorgehen	258
12.10	Schmerzguide	260
13	Untere Rumpfschmerzen	262
13.1	M. quadratus lumborum	262
13.1.1	Anatomie und Schmerzausstrahlung	262
13.1.2	Osteopathisches Vorgehen	264
13.2	M. iliopsoas	266
13.2.1	Anatomie und Schmerzausstrahlung	266
13.2.2	Osteopathisches Vorgehen	268
13.3	Muskeln des Beckenbodens	270
13.3.1	Anatomie und Schmerzausstrahlung	270
13.3.2	Osteopathisches Vorgehen	274
13.4	M. glutaeeus maximus	276
13.4.1	Anatomie und Schmerzausstrahlung	276
13.4.2	Osteopathisches Vorgehen	278
13.5	M. glutaeeus medius	280
13.5.1	Anatomie und Schmerzausstrahlung	280
13.5.2	Osteopathisches Vorgehen	282
13.6	M. glutaeeus minimus	284

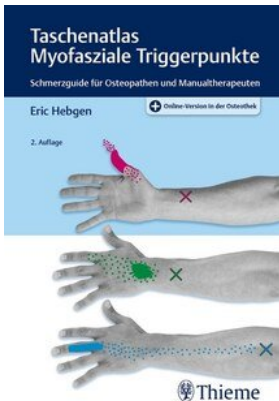
13.6.1	Anatomie und Schmerzausstrahlung	284
13.6.2	Osteopathisches Vorgehen	286
13.7	M. piriformis	288
13.7.1	Anatomie und Schmerzausstrahlung	288
13.7.2	Osteopathisches Vorgehen	290
13.8	Schmerzguide	292
14	Hüft-, Oberschenkel- und Knie-Schmerzen	296
14.1	M. tensor fasciae latae	296
14.1.1	Anatomie und Schmerzausstrahlung	296
14.1.2	Osteopathisches Vorgehen	298
14.2	M. sartorius	300
14.2.1	Anatomie und Schmerzausstrahlung	300
14.2.2	Osteopathisches Vorgehen	302
14.3	M. pectineus	304
14.3.1	Anatomie und Schmerzausstrahlung	304
14.3.2	Osteopathisches Vorgehen	306
14.4	M. quadriceps femoris	308
14.4.1	Ursprung	308
14.4.2	Anatomie und Schmerzausstrahlung	309
14.4.3	Osteopathisches Vorgehen	312
14.5	M. gracilis	314
14.5.1	Anatomie und Schmerzausstrahlung	314
14.5.2	Osteopathisches Vorgehen	316
14.6	M. adductor longus	318
14.6.1	Anatomie und Schmerzausstrahlung	318
14.6.2	Osteopathisches Vorgehen	320
14.7	M. adductor brevis	322
14.7.1	Anatomie und Schmerzausstrahlung	322
14.7.2	Osteopathisches Vorgehen	324
14.8	M. adductor magnus	326
14.8.1	Anatomie und Schmerzausstrahlung	326
14.8.2	Osteopathisches Vorgehen	328
14.9	M. biceps femoris	330
14.9.1	Anatomie und Schmerzausstrahlung	330
14.9.2	Osteopathisches Vorgehen	332

14.10	M. semitendinosus, M. semimembranosus	334
14.10.1	Anatomie und Schmerzausstrahlung	334
14.10.2	Osteopathisches Vorgehen	336
14.11	M. popliteus	338
14.11.1	Anatomie und Schmerzausstrahlung	338
14.11.2	Osteopathisches Vorgehen	340
14.12	Schmerzguide	342
15	Unterschenkel-, Knöchel- und Fußschmerzen	344
15.1	M. tibialis anterior	344
15.1.1	Anatomie und Schmerzausstrahlung	344
15.1.2	Osteopathisches Vorgehen	346
15.2	M. tibialis posterior	348
15.2.1	Anatomie und Schmerzausstrahlung	348
15.2.2	Osteopathisches Vorgehen	350
15.3	M. peroneus longus, M. peroneus brevis, M. peroneus tertius	352
15.3.1	Anatomie und Schmerzausstrahlung	352
15.3.2	Osteopathisches Vorgehen	356
15.4	M. gastrocnemius	358
15.4.1	Anatomie und Schmerzausstrahlung	358
15.4.2	Osteopathisches Vorgehen	360
15.5	M. soleus	362
15.5.1	Anatomie und Schmerzausstrahlung	362
15.5.2	Osteopathisches Vorgehen	364
15.6	M. plantaris	366
15.6.1	Anatomie und Schmerzausstrahlung	366
15.6.2	Osteopathisches Vorgehen	368
15.7	M. extensor digitorum longus	370
15.7.1	Anatomie und Schmerzausstrahlung	370
15.7.2	Osteopathisches Vorgehen	372
15.8	M. extensor hallucis longus	374
15.8.1	Anatomie und Schmerzausstrahlung	374
15.8.2	Osteopathisches Vorgehen	376
15.9	M. flexor digitorum longus	378
15.9.1	Anatomie und Schmerzausstrahlung	378

15.9.2	Osteopathisches Vorgehen	380
15.10	M. flexor hallucis longus	382
15.10.1	Anatomie und Schmerzausstrahlung	382
15.10.2	Osteopathisches Vorgehen	384
15.11	M. extensor digitorum brevis	386
15.11.1	Anatomie und Schmerzausstrahlung	386
15.11.2	Osteopathisches Vorgehen	388
15.12	M. extensor hallucis brevis	390
15.12.1	Anatomie und Schmerzausstrahlung	390
15.12.2	Osteopathisches Vorgehen	392
15.13	M. abductor hallucis	394
15.13.1	Anatomie und Schmerzausstrahlung	394
15.13.2	Osteopathisches Vorgehen	396
15.14	M. flexor digitorum brevis	398
15.14.1	Anatomie und Schmerzausstrahlung	398
15.14.2	Osteopathisches Vorgehen	400
15.15	M. abductor digiti minimi	402
15.15.1	Anatomie und Schmerzausstrahlung	402
15.15.2	Osteopathisches Vorgehen	404
15.16	M. quadratus plantae	406
15.16.1	Anatomie und Schmerzausstrahlung	406
15.16.2	Osteopathisches Vorgehen	408
15.17	Mm. interossei dorsales, Mm. interossei plantares	410
15.17.1	Anatomie und Schmerzausstrahlung	410
15.17.2	Osteopathisches Vorgehen	412
15.18	M. adductor hallucis	414
15.18.1	Anatomie und Schmerzausstrahlung	414
15.18.2	Osteopathisches Vorgehen	416
15.19	M. flexor hallucis brevis	418
15.19.1	Anatomie und Schmerzausstrahlung	418
15.19.2	Osteopathisches Vorgehen	420
15.20	Schmerzguide	422
16	Anatomische Zeichnungen	426

Teil III

Anhang	453
17 Literatur	454
18 Abkürzungen	456
19 Abbildungsnachweis	457
20 Sachverzeichnis	459



Eric Hebgen

[Taschenatlas Myofasziale Triggerpunkte](#)

Schmerzguide für Osteopathen und Manualtherapeuten

484 Seiten, kart.
erschienen 2020



bestellen

Mehr Bücher zu Homöopathie, Alternativmedizin und
gesunder Lebensweise www.narayana-verlag.de