

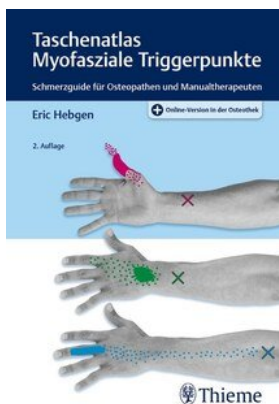
Eric Hebgen Taschenatlas Myofasziale Triggerpunkte

Leseprobe

[Taschenatlas Myofasziale Triggerpunkte](#)

von [Eric Hebgen](#)

Herausgeber: MVS Medizinverlage Stuttgart



<https://www.narayana-verlag.de/b13658>

Im [Narayana Webshop](#) finden Sie alle deutschen und englischen Bücher zu Homöopathie, Alternativmedizin und gesunder Lebensweise.

Das Kopieren der Leseproben ist nicht gestattet.

Å Narayana Verlag GmbH, Blumenplatz 2, D-79400 Kandern

Tel. +49 7626 9749 700

Email info@narayana-verlag.de

<https://www.narayana-verlag.de>



20 Sachverzeichnis

A

Aktin-Myosin-Verbindungen 22

Aktinfilamente 22

Anatomie, Zeichnungen

- M. quadratus plantae 450
- M. abductor digiti minimi 437, 449
- M. abductor hallucis 449
- M. adductor brevis 444
- M. adductor hallucis 451
- M. adductor longus 443
- M. adductor magnus 444
- M. adductor pollicis 436
- M. anconaeus 433
- M. biceps brachii 433
- M. biceps femoris 445
- M. brachialis 434
- M. brachioradialis 434
- M. coracobrachialis 433
- M. deltoideus 433
- M. digastricus 428
- M. extensor carpi radialis brevis 434
- M. extensor carpi radialis longus 434
- M. extensor carpi ulnaris 434
- M. extensor digitorum 434
- M. extensor digitorum brevis 448
- M. extensor digitorum longus 448
- M. extensor hallucis brevis 448
- M. extensor hallucis longus 448
- M. extensor indicis 434
- M. flexor carpi radialis 434
- M. flexor carpi ulnaris 434
- M. flexor digitorum brevis 449
- M. flexor digitorum longus 448
- M. flexor digitorum profundus 435
- M. flexor digitorum superficialis 435
- M. flexor hallucis brevis 451
- M. flexor hallucis longus 448
- M. flexor pollicis longus 435
- M. gastrocnemius 446
- M. gluteus maximus 441
- M. gluteus medius 441
- M. gluteus minimus 442
- M. gracilis 443
- M. iliopsoas 441
- M. infraspinatus 432
- M. latissimus dorsi 426
- M. levator scapulae 431
- M. masseter 427
- M. occipitofrontalis 429
- M. opponens pollicis 437
- M. orbicularis oculi 429
- M. palmaris longus 434
- M. pectineus 443
- M. pectoralis major 439
- M. pectoralis minor 439
- M. peroneus brevis 447
- M. peroneus longus 447
- M. peroneus tertius 447
- M. piriformis 442
- M. plantaris 446
- M. popliteus 446
- M. pronator teres 433
- M. pterygoideus lateralis 427
- M. pterygoideus medialis 427
- M. quadriceps femoris 443
- M. sartorius 443
- M. semimembranosus 445
- M. semispinalis capitis 430
- M. semispinalis cervicis 430
- M. semitendinosus 445
- M. serratus anterior 440
- M. serratus posterior inferior 440
- M. serratus posterior superior 440
- M. soleus 446
- M. splenius capitis 430
- M. splenius cervicis 430
- M. sternalis 439
- M. sternocleidomastoideus 426
- M. subclavius 439

- M. subscapularis 433
 - M. supinator 435
 - M. temporalis 427
 - M. tensor fasciae latae 443
 - M. teres major 431
 - M. teres minor 431
 - M. tibialis anterior 447
 - M. tibialis posterior 448
 - M. trapezius 426
 - M. triceps brachii 433
 - M. zygomaticus major 429
 - Mm. interossei 438
 - Mm. interossei plantares 451
 - Mm. multifidi 430
 - Mm. obliqui capitis inferior et superior 431
 - Mm. recti capitis posterior major et minor 431
 - Mm. rhomboidei 432
 - Mm. scaleni 432
 - Mm. supraspinatus 432
 - Platysma 429
- Axonverästelungen 7

B

Barriere, muskuläre 22

D

- deep friction 20
- Dehnen, reflektorische Wirkung 22
- Dehnen, statisches 23
- Dehnschmerz 22
- Dehnstellung 13
- Dehntechnik 23
- Dehnung, aktive 19
- Dehnung, passive 18
- Dehnung, therapeutische 21
- Dehnungsschmerz 21
- Druckpalpation 15
- Duodenalulkus 26
- Dysfunktion, viszerale 27

E

Ellenbogen-Finger-Schmerz 146
Entgleisung, metabolische 7
Ermüdbarkeit, schnelle 11

F

Faserbündel, verspannter 16
Friktionsmassage, tiefe 20

G

Gelenkblockaden, segmentale 27
Gewöhnungseffekt 22
Golgi-Sehnenrezeptoren 22

H

Hemmung, antagonistische 22
Hüft-, Oberschenkel- und Knie-Schmerz 296
Hyperämie, reflektorische 13
Hypoxie 11

I

Ischämische Kompression 19

J

Jump-Zeichen 15

K

Konvergenzfasilitation 6
Konvergenzprojektion 5
Kopf- und Nackenschmerz 30

L

Leistungssportler 24

M

- M. abductor digiti minimi
 - Anatomie und Schmerzausstrahlung 206, 402
 - Osteopathisches Vorgehen 208, 404
- M. abductor hallucis
 - Anatomie und Schmerzausstrahlung 394
 - Osteopathisches Vorgehen 396

- M. adductor brevis
 – Anatomie und Schmerzausstrahlung 322
 – Osteopathisches Vorgehen 324
- M. adductor hallucis
 – Anatomie und Schmerzausstrahlung 414
 – Osteopathisches Vorgehen 416
- M. adductor longus
 – Anatomie und Schmerzausstrahlung 318
 – Osteopathisches Vorgehen 320
- M. adductor magnus
 – Anatomie und Schmerzausstrahlung 326
 – Osteopathisches Vorgehen 328
- M. adductor pollicis
 – Anatomie und Schmerzausstrahlung 198
 – Osteopathisches Vorgehen 200
- M. anconaeus
 – Anatomie und Schmerzausstrahlung 138
 – Osteopathisches Vorgehen 140
- M. biceps brachii
 – Anatomie und Schmerzausstrahlung 126
 – Osteopathisches Vorgehen 128
- M. biceps femoris
 – Anatomie und Schmerzausstrahlung 330
 – Osteopathisches Vorgehen 332
- M. brachialis
 – Anatomie und Schmerzausstrahlung 130
 – Osteopathisches Vorgehen 132
- M. brachioradialis
 – Anatomie und Schmerzausstrahlung 146
 – Osteopathisches Vorgehen 148
- M. coccygeus
 – Anatomie und Schmerzausstrahlung 272
 – Osteopathisches Vorgehen 274
- M. coracobrachialis
 – Anatomie und Schmerzausstrahlung 122
 – Osteopathisches Vorgehen 124
- M. deltoideus
 – Anatomie und Schmerzausstrahlung 118
 – Osteopathisches Vorgehen 120
- M. digastricus
 – Anatomie und Schmerzausstrahlung 54
 – Osteopathisches Vorgehen 56
- M. erector spinae
 – Anatomie und Schmerzausstrahlung 246
 – Osteopathisches Vorgehen 250
- M. extensor carpi radialis brevis
 – Anatomie und Schmerzausstrahlung 154
 – Osteopathisches Vorgehen 156
- M. extensor carpi radialis longus
 – Anatomie und Schmerzausstrahlung 150
 – Osteopathisches Vorgehen 152
- M. extensor carpi ulnaris
 – Anatomie und Schmerzausstrahlung 158
 – Osteopathisches Vorgehen 160
- M. extensor digitorum
 – Anatomie und Schmerzausstrahlung 162
 – Osteopathisches Vorgehen 164
- M. extensor digitorum brevis
 – Anatomie und Schmerzausstrahlung 386
 – Osteopathisches Vorgehen 388
- M. extensor digitorum longus
 – Anatomie und Schmerzausstrahlung 370
 – Osteopathisches Vorgehen 372
- M. extensor hallucis brevis
 – Anatomie und Schmerzausstrahlung 390
 – Osteopathisches Vorgehen 392

- M. extensor hallucis longus
 – Anatomie und Schmerzausstrahlung 374
 – Osteopathisches Vorgehen 376
- M. extensor indicis
 – Anatomie und Schmerzausstrahlung 166
 – Osteopathisches Vorgehen 168
- M. flexor carpi radialis
 – Anatomie und Schmerzausstrahlung 178
 – Osteopathisches Vorgehen 180
- M. flexor carpi ulnaris
 – Anatomie und Schmerzausstrahlung 182
 – Osteopathisches Vorgehen 184
- M. flexor digitorum brevis
 – Anatomie und Schmerzausstrahlung 398
 – Osteopathisches Vorgehen 400
- M. flexor digitorum longus
 – Anatomie und Schmerzausstrahlung 378
 – Osteopathisches Vorgehen 380
- M. flexor digitorum profundus
 – Anatomie und Schmerzausstrahlung 186
 – Osteopathisches Vorgehen 188
- M. flexor digitorum superficialis
 – Anatomie und Schmerzausstrahlung 186
 – Osteopathisches Vorgehen 188
- M. flexor hallucis brevis
 – Anatomie und Schmerzausstrahlung 418
 – Osteopathisches Vorgehen 420
- M. flexor hallucis longus
 – Anatomie und Schmerzausstrahlung 382
 – Osteopathisches Vorgehen 384
- M. flexor pollicis longus
 – Anatomie und Schmerzausstrahlung 190
 – Osteopathisches Vorgehen 192
- M. gastrocnemius
 – Anatomie und Schmerzausstrahlung 358
 – Osteopathisches Vorgehen 360
- M. gluteus maximus
 – Anatomie und Schmerzausstrahlung 276
 – Osteopathisches Vorgehen 278
- M. gluteus medius
 – Anatomie und Schmerzausstrahlung 280
 – Osteopathisches Vorgehen 282
- M. gluteus minimus
 – Anatomie und Schmerzausstrahlung 284
 – Osteopathisches Vorgehen 286
- M. gracilis
 – Anatomie und Schmerzausstrahlung 314
 – Osteopathisches Vorgehen 316
- M. iliacus
 – Anatomie und Schmerzausstrahlung 266
 – Osteopathisches Vorgehen 268
- M. iliocostalis
 – Anatomie und Schmerzausstrahlung 246
 – Osteopathisches Vorgehen 250
- M. iliopsoas
 – Anatomie und Schmerzausstrahlung 266
 – Osteopathisches Vorgehen 268
- M. infraspinatus
 – Anatomie und Schmerzausstrahlung 94
 – Osteopathisches Vorgehen 96
- Mm. interossei dorsales
 – Anatomie und Schmerzausstrahlung 210, 410
 – Osteopathisches Vorgehen 212, 412

- Mm. interossei palmares
- Anatomie und Schmerzausstrahlung 210
 - Osteopathisches Vorgehen 212, 412
- Mm. interossei plantares
- Anatomie und Schmerzausstrahlung 410
 - Osteopathisches Vorgehen 412
- M. latissimus dorsi
- Anatomie und Schmerzausstrahlung 106
 - Osteopathisches Vorgehen 108
- M. levator ani
- Anatomie und Schmerzausstrahlung 271
 - Osteopathisches Vorgehen 274
- M. levator scapulae
- Anatomie und Schmerzausstrahlung 82
 - Osteopathisches Vorgehen 84
- M. longissimus
- Anatomie und Schmerzausstrahlung 247
 - Osteopathisches Vorgehen 250
- M. masseter
- Anatomie und Schmerzausstrahlung 38
 - Osteopathisches Vorgehen 40
- M. obicularis oculi, Osteopathisches Vorgehen 60
- M. obliquus internus abdominis
- Anatomie und Schmerzausstrahlung 252
 - Osteopathisches Vorgehen 258
- M. obliquus externus abdominis
- Anatomie und Schmerzausstrahlung 253
 - Osteopathisches Vorgehen 258
- M. obturatorius internus
- Anatomie und Schmerzausstrahlung 270
 - Osteopathisches Vorgehen 274
- M. occipitofrontalis
- Anatomie und Schmerzausstrahlung 62
 - Osteopathisches Vorgehen 64
- M. opponens pollicis
- Anatomie und Schmerzausstrahlung 202
 - Osteopathisches Vorgehen 204
- M. orbicularis oculi
- Anatomie und Schmerzausstrahlung 58
 - Osteopathisches Vorgehen 60
- M. palmaris longus
- Anatomie und Schmerzausstrahlung 174
 - Osteopathisches Vorgehen 176
- M. pectineus
- Anatomie und Schmerzausstrahlung 304
 - Osteopathisches Vorgehen 306
- M. pectoralis major
- Anatomie und Schmerzausstrahlung 217
 - Osteopathisches Vorgehen 220
- M. pectoralis minor
- Anatomie und Schmerzausstrahlung 222
 - Osteopathisches Vorgehen 224
- M. peroneus brevis
- Anatomie und Schmerzausstrahlung 353
 - Osteopathisches Vorgehen 356
- M. peroneus longus
- Anatomie und Schmerzausstrahlung 352
 - Osteopathisches Vorgehen 356
- M. peroneus tertius
- Anatomie und Schmerzausstrahlung 354
 - Osteopathisches Vorgehen 356
- M. piriformis
- Anatomie und Schmerzausstrahlung 288
 - Osteopathisches Vorgehen 290

- M. plantaris
- Anatomie und Schmerzausstrahlung 366
 - Osteopathisches Vorgehen 368
- M. popliteus
- Anatomie und Schmerzausstrahlung 338
 - Osteopathisches Vorgehen 340
- M. pronator teres
- Anatomie und Schmerzausstrahlung 194
 - Osteopathisches Vorgehen 196
- M. psoas major
- Anatomie und Schmerzausstrahlung 266
 - Osteopathisches Vorgehen 268
- M. psoas minor
- Anatomie und Schmerzausstrahlung 266
 - Osteopathisches Vorgehen 268
- M. pterygoideus lateralis
- Anatomie und Schmerzausstrahlung 46
 - Osteopathisches Vorgehen 48
- M. pterygoideus medialis
- Anatomie und Schmerzausstrahlung 50
 - Osteopathisches Vorgehen 52
- M. pyramidalis
- Anatomie und Schmerzausstrahlung 254
 - Osteopathisches Vorgehen 258
- M. quadratus lumborum
- Anatomie und Schmerzausstrahlung 262
 - Osteopathisches Vorgehen 264
- M. quadratus plantae
- Anatomie und Schmerzausstrahlung 406
 - Osteopathisches Vorgehen 408
- M. quadriceps femoris
- Anatomie und Schmerzausstrahlung 308
 - Osteopathisches Vorgehen 312
- M. rectus abdominis
- Anatomie und Schmerzausstrahlung 252
 - Osteopathisches Vorgehen 258
- M. rectus femoris
- Anatomie und Schmerzausstrahlung 308 f.
 - Osteopathisches Vorgehen 312
- M. sartorius
- Anatomie und Schmerzausstrahlung 300
 - Osteopathisches Vorgehen 302
- M. semispinalis capitis
- Anatomie und Schmerzausstrahlung 70
 - Osteopathisches Vorgehen 72
- M. semispinalis cervicis
- Anatomie und Schmerzausstrahlung 70
 - Osteopathisches Vorgehen 72
- M. semitendinosus, M. semimembranosus
- Anatomie und Schmerzausstrahlung 334
 - Osteopathisches Vorgehen 336
- M. serratus anterior
- Anatomie und Schmerzausstrahlung 242
 - Osteopathisches Vorgehen 244
- M. serratus posterior inferior
- Anatomie und Schmerzausstrahlung 238
 - Osteopathisches Vorgehen 240
- M. serratus posterior superior
- Anatomie und Schmerzausstrahlung 234
 - Osteopathisches Vorgehen 236
- M. soleus
- Anatomie und Schmerzausstrahlung 362
 - Osteopathisches Vorgehen 364
- M. sphincter ani externus
- Anatomie und Schmerzausstrahlung 270
 - Osteopathisches Vorgehen 274

- M. spinalis
- Anatomie und Schmerzausstrahlung 248
 - Osteopathisches Vorgehen 250
- M. splenius capitis und M. splenius cervicis
- Anatomie und Schmerzausstrahlung 66
 - Osteopathisches Vorgehen 68
- M. sternalis
- Anatomie und Schmerzausstrahlung 230
 - Osteopathisches Vorgehen 232
- M. sternocleidomastoideus
- Anatomie und Schmerzausstrahlung 34
 - Osteopathisches Vorgehen 36
- M. subclavius
- Anatomie und Schmerzausstrahlung 226
 - Osteopathisches Vorgehen 228
- M. subscapularis
- Anatomie und Schmerzausstrahlung 110
 - Osteopathisches Vorgehen 112
- M. supinator
- Anatomie und Schmerzausstrahlung 170
 - Osteopathisches Vorgehen 172
- M. supraspinatus
- Anatomie und Schmerzausstrahlung 90
 - Osteopathisches Vorgehen 92
- M. temporalis
- Anatomie und Schmerzausstrahlung 42
 - Osteopathisches Vorgehen 44
- M. tensor fasciae latae
- Anatomie und Schmerzausstrahlung 296
 - Osteopathisches Vorgehen 298
- M. teres major
- Anatomie und Schmerzausstrahlung 102
 - Osteopathisches Vorgehen 104
- M. teres minor
- Anatomie und Schmerzausstrahlung 98
 - Osteopathisches Vorgehen 100
- M. tibialis anterior
- Anatomie und Schmerzausstrahlung 344
 - Osteopathisches Vorgehen 346
- M. tibialis posterior
- Anatomie und Schmerzausstrahlung 348
 - Osteopathisches Vorgehen 350
- M. transversus abdominis
- Anatomie und Schmerzausstrahlung 253
 - Osteopathisches Vorgehen 258
- M. trapezius 30
- Anatomie und Schmerzausstrahlung 30
 - Osteopathisches Vorgehen 32
- M. triceps brachii
- Anatomie und Schmerzausstrahlung 134
 - Osteopathisches Vorgehen 136
- M. vastus intermedius, lateralis, medialis
- Anatomie und Schmerzausstrahlung 308 f.
 - Osteopathisches Vorgehen 312
- M. zygomaticus major
- Anatomie und Schmerzausstrahlung 58
 - Osteopathisches Vorgehen 60
- Manuelle Inhibition 19
- Missempfindungen 13
- Mm. interossei dorsales
- Anatomie und Schmerzausstrahlung 410
 - Osteopathisches Vorgehen 412
- Mm. interossei plantares
- Anatomie und Schmerzausstrahlung 410
 - Osteopathisches Vorgehen 412

Mm. multifidi

- Anatomie und Schmerzausstrahlung 70

- Osteopathisches Vorgehen 72

Mm. obliqui capitis inferior et superior

- Anatomie und Schmerzausstrahlung 74

- Osteopathisches Vorgehen 76

Mm. recti capitis posterior major et minor

- Anatomie und Schmerzausstrahlung 74

- Osteopathisches Vorgehen 76

Mm. rhomboidei

- Anatomie und Schmerzausstrahlung 114

- Osteopathisches Vorgehen 116

Mm. scaleni

- Anatomie und Schmerzausstrahlung 86

- Osteopathisches Vorgehen 88

Muskel-Energie-Technik 19**Muskeldehnung 8, 22****Muskelmetabolismus 8****Muskeln, Behandlungstechnik 21****Muskeln des Beckenbodens (M.**

- obturatorius internus, M. sphincter ani externus, M. levator ani, M. coccygeus) 270

Muskeln, Untersuchung in Aktivität 13**Muskelspannung, isometrische 10****Muskelstrang, hypertoner, palpierbarer 9****Muskelstruktur, Veränderung 21****Muskeltonus 22****Myofascial Release 19****Myosinfilamente 22****N****Nerven, sympathische 7****Nervenfasern 26****Neuronanatomie 27****O****Oberflächensensibilität 13****P****Palpation, flache 15****Platysma**

- Anatomie und Schmerzausstrahlung 59

- Osteopathisches Vorgehen 60

Postisometrische Relaxation 19**R****Reaktionskette 27****Relaxation, postisometrische 22****Rückenmarksegment, Innervation 26****Rumpfschmerz, oberer 217****Rumpfschmerz, unterer 262****S****Sarkomer 9****Schmerz, muskelinduzierter 17****Schmerzbarriere 20****Schmerzguide**

- Beckenboden-Coccygeal-Schmerz 293

- Ellenbogenschmerzen 143

- Fußschmerzen 423

- ISG-Gluteal-Schmerz 292

- Kopfschmerzen 78

- Leistschmerzen 342

- Lumbaler Rückenschmerz 292

- Nackenschmerzen 79

- Obere Thoraxschmerzen 142

- Oberschenkel-Knie-Schmerz 342

- Rumpfschmerzen ventral 260

- Schulter-Oberarm-Schmerzen 142

- Unterarm-Hand-Schmerzen 214

- Unterschenkelschmerzen 422

- Zahnschmerzen 79

Schmerzmuster 12–13**Schmerzreiz 5–6****Schmerzwahrnehmung 5–6****Schonhaltung 24****Schulter-Arm-Schmerz 82****Schwäche, muskuläre 11****Segment, faziertes 26**

Skelettmuskel

- Aufbau 8
- Kontraktionsmechanismus 8
- Stretch-and-Spray-Technik 18

T

Thoraxschmerz, oberer 82

Tiefensensibilität 13

Tractus spinothalamicus 6–7

Triggerpunkte

- aktive, Symptome 3
- Aktivität 27
- Anamnese 12
- Auffinden 15
- begünstigende Faktoren 4
- Diagnostik 12
- Entstehung 4
- Klassifikation 3
- latente, Symptome 3
- mechanische Faktoren 24
- myofasziale 2
- Palpation 15
- Pathophysiologie 5
- Schmerz 5
- Spannungserhöhung 5
- Suche 13
- systemische Faktoren 25
- Therapie 18

U

Überdehnung 3

Überlastungsdysfunktion, muskuläre 3

Unterschenkel-, Knöchel- und Fußschmerz 344

Y

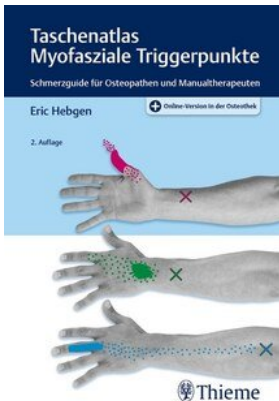
Yoga 23

Z

Zangengriff 15

Zeichnungen, anatomische 426

Zuckungsreaktion, lokale 17



Eric Hebgen

[Taschenatlas Myofasziale Triggerpunkte](#)

Schmerzguide für Osteopathen und Manualtherapeuten

484 Seiten, kart.
erschienen 2020



bestellen

Mehr Bücher zu Homöopathie, Alternativmedizin und gesunder Lebensweise www.narayana-verlag.de