

Michael Schünke

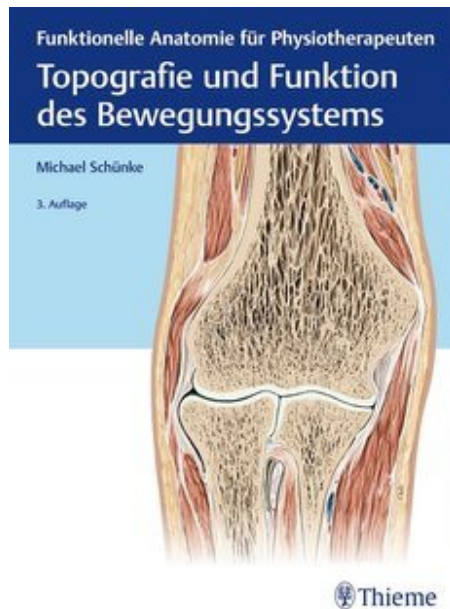
Topografie und Funktion des Bewegungssystems

Leseprobe

[Topografie und Funktion des Bewegungssystems](#)

von [Michael Schünke](#)

Herausgeber: MVS Medizinverlage Stuttgart



<https://www.narayana-verlag.de/b24134>

Im [Narayana Webshop](#) finden Sie alle deutschen und englischen Bücher zu Homöopathie, Alternativmedizin und gesunder Lebensweise.

Das Kopieren der Leseproben ist nicht gestattet.
Narayana Verlag GmbH, Blumenplatz 2, D-79400 Kandern
Tel. +49 7626 9749 700
Email info@narayana-verlag.de
<https://www.narayana-verlag.de>



Sachverzeichnis

A

- Acetabulum 248, 264
- Achillessehne 329
- Achillessehnenruptur 331
- Achillodynie 331
- Adipozyten 18
- Afterheber 159
- Aggrekan 27
- Akromioklavikulargelenk 180
- Alveolarbögen 357
- Amnionhöhle 11
- Amphiarthrosen 60
- Amputationslinie 259
 - hintere 312
 - vordere 312
- Angulus
 - costae 123
 - infrasternalis 126
 - mandibulae 359
 - sterni 122
 - subpubicus 253
- Ankylose 51
- Antebrachium 213
- Antetorsionswinkel (Anteversionswinkel) 268
- Anulus fibrosus 106
- Anulus inguinalis superficialis 154
- Anzieher
 - großer 287
 - kurzer 287
 - langer 287
- Aortenschlitz 146
- Apertura
 - pelvis inferior 251
 - pelvis superior 251
 - thoracis inferior 119
 - thoracis superior 119
- Aponeurosis
 - palmaris 236
 - plantaris 333
- Apophysis calcanei 331
- Arcus
 - pubis 253
 - vertebrae 96
 - zygomaticus 357
- Area intercondylaris
 - anterior 301
 - posterior 301
- Armmuskel 209
 - dreiköpfiger 211
 - zweiköpfiger 209
- Arteria (-ae)
 - brachialis 208
 - carotis interna 359
 - circumflexa femoris lateralis 266
 - circumflexa femoris medialis 266
 - femoralis 277
 - lig. capitis femoris 266
 - mammaria interna 146
 - obturatoria 266
 - poplitea 296
 - profunda femoris 266
 - thoracica interna 146
 - ulnaris 222
 - vertebralis 100
- Articulatio (-nes)
 - acromioclavicularis 180
 - atlantoaxialis 99, 111
 - atlantooccipitalis 111
 - calcaneocuboidea 311
 - capitis costae 123
 - carpometacarpales 215
 - costotransversaria 123, 124
 - costovertebrales 123
 - cubiti 202
 - cuneocuboidea 311
 - cuneonavicularis 311
 - digitorum 216
 - femoropatellaris 293
 - femorotibialis 293
 - genus 293
 - humeri 182
 - humeroradialis 202
 - humeroulnaris 202
 - intercuneiformes 311
 - interphalangeae distales 312
 - interphalangeae proximales 312
 - mediocarpea 213
 - metacarpophalangeae 216
 - metatarsophalangeae 312
 - radiocarpea 213
 - radioulnaris distalis 206
 - radioulnaris proximalis 202, 205
 - sacroiliaca 247, 261
 - sternoclavicularis 180
 - sternocostalis 125
 - subtalaris 309
 - talocalcaneonavicularis 309
 - talocruralis 258, 304
 - talatarsalis 309
 - tarsi transversa 311
 - tarsometatarsales 259
 - temporomandibularis 359
 - tibiofibularis 247, 255, 257
 - tibiofibularis proximalis 304
 - zygapophysiales 110
- Arthrographie 51
- Arthrose 50, 51
- Arthroskopie 51
- Atemhilfsmuskulatur 142
- Atlas 99
- Atlasassimilation 113
- Atmung
 - kostodiaphragmale 125, 145
 - sternokostale 125
- Augenbrauenrunzler 371
- Augenbrauensenker 371
- Augenschließmuskel 371
- Außenmeniskus 301
- Auswärtsdreher 226
- Axis 99

B

- Baker-Zyste 298
 - Bänder
 - elastische 24
 - intrakapsuläre 52
 - Bandhaften 42
 - Bandscheibe
 - belastungsabhängige Flüssigkeitsverschiebungen 107
 - Entwicklung 15
 - Bandscheibenprolaps 108
 - Bandscheibenprotrusion 107
 - Bandscheibenvorfall 108
 - Bandscheibenvorwölbung 107
 - Basis
 - cranii externa 358
 - cranii interna 358
 - Bauchmuskel
 - äußerer schräger 149
 - innerer schräger 149
 - querer 150
 - vorderer gerader 151
 - Bauchmuskeln
 - Aufgaben 154
 - funktionelle Muskelschlingen 154
 - hintere 147
 - seitliche 147
 - vordere 147
 - Bauchmuskulatur 146
 - aktive und passive Haltung 156
 - Innervation 158
 - Systematik 149
 - Bauchpresse 155
 - Bauchwand
 - Aufbau 146
 - Oberflächenrelief 158
 - Spannungssysteme 155
 - Becken
 - großes 251
 - kleines 251
 - Beckenausgang 251
 - Beckenausgangsebene 252
 - Beckenboden, Schließ- und Schwellkörpermuskeln 159
 - Beckenbodenmuskulatur 166
 - Funktion 159
 - Innervation 170
 - Beckeneingangsebene 251
 - Beckengürtel 247, 251
 - Beckenhöhle 251
 - Beckenknochen 248
 - Beckenmaße, innere 252
 - Beckenmerkmale 253
 - Beckenneigungswinkel 95
 - Beckenring 251
 - Beckenstabilisierung 275
 - Beckenzerchfell 159
 - Beinachsen 271
 - Bertin-Band 264
 - Bewegungssegment 14, 105
 - Bewegungssystem 84
- Bindegewebe
 - embryonales 16
 - faserarmes 23
 - faserreiches 23
 - freie (mobile) Zellen 17
 - interstitielles 23
 - mesenchymales 16
 - ortständige (fixe) Zellen 17
 - retikuläres 16
 - spinözelluläres 16
 - straffes geflechtartiges 23
 - straffes parallelfaseriges 24
 - Bindegewebe des Bewegungssystems 22
 - Bindegewebeformen 16
 - Binde- und Stützgewebe
 - Aufgaben 17
 - Bauelemente 17
 - Bizepssehne, Ruptur 210
 - Blasteme 18
 - Blastozyste 11
 - Brustbein 122
 - Brustbein-Rippen-Gelenke 125
 - Brustbein-Schildknorpel-Muskel 380
 - Brustbein-Zungenbein-Muskel 380
 - Brustkorb
 - Bewegungen 125
 - knöcherner 119
 - Brustmuskel
 - großer 200
 - kleiner 193
 - querer 140
 - Brustwirbel 100
 - Brustwirbelsäule
 - Beweglichkeit 117
 - Messen der Beweglichkeit 117
 - Bursa
 - gastrocnemiosemimembranosa 298, 328
 - infrapatellaris profunda 297
 - prepatellaris 297
 - subtendinea musculi gastrocnemii lateralis 328
 - suprapatellaris 297
 - synovialis 76
 - Bursitis 77
 - infrapatellaris 298
 - prepatellaris 298
 - traumatica 201

C

- Calcaneus 258
- Calvaria 357
- Canalis carpi 232
- Canalis obturatorius 262
- Caput
 - costae 123
 - fibulae 257
 - ossis femoris 254

- tali 258
 - tibiae 255
 - Cavitas
 - articularis 51
 - thoracis 119
 - Cavum pelvis 251
 - CCD-Winkel (Centrum-Collum-Diaphysen-Winkel) 254, 267
 - Centrum tendineum perinei 166
 - Cervix 374
 - Chiasma crurale 331
 - Chondroblasten 18, 25
 - Chondrocranium 347
 - Chondroklasten 18
 - Chondromalacia patellae 296
 - Chondropathia patellae 296
 - Chondrozyten 18, 25
 - Chopart-Gelenk, Bewegung 313
 - Chopart-Gelenklinie 259
 - Chorda dorsalis 12, 13
 - Chordageewebe 16, 31
 - Chordascheidenstrang 15
 - Chordasegment 15
 - Chordaten 13
 - Clavicula 171
 - Collum 373
 - costae 123
 - femoris 254
 - fibulae 257
 - tali 258
 - Columna vertebralis 92
 - Concha nasalis inferior 348
 - Condylus
 - lateralis femoris 293, 299
 - lateralis tibiae 255, 293
 - medialis femoris 293, 299
 - medialis tibiae 255, 293
 - Conjugata, externa 252
 - Cornua
 - coccygea 104
 - sacralia 101
 - Corpus
 - costae 123
 - femoris 254
 - fibulae 257
 - sterni 122
 - tali 258
 - vertebrae 96
 - Costae 123
 - fluctuantes 123
 - spuriae 123
 - verae 123
 - Coxa
 - saltans 274
 - valga 267
 - vara 267
 - Cranium 347
 - Crena ani 104
 - Crista
 - iliaca 248
 - intertrochanterica 255
 - sacralis intermedia 101
 - sacralis lateralis 101
 - sacralis mediana 101
 - Cubitus 201
- D**
- Damm 166
 - Dammmuskel
 - oberflächlicher querer 165
 - tiefer querer 165
 - Dammriss 170
 - Dammschnitt 170
 - Darmbein 248
 - Darmbeingrube 248
 - Darmbeinmuskel 278
 - Darmbeinrippenmuskel 131
 - Darmbein-Steißbein-Muskel 163
 - Daumen 177
 - Daumenabspreizer
 - kurzer 244
 - langer 226
 - Daumenanzieher 244
 - Daumenbeuger
 - kurzer 246
 - langer 224
 - Daumengegenübersteller 246
 - Daumensattelgelenk
 - Arthrose 216
 - Bewegungsmaß 215
 - Daumenstrecker
 - kurzer 226
 - langer 226
 - Deltaband 306
 - Deltamuskel 198
 - Dermatom 14
 - Descensus perinei 170
 - Desmocranium 347
 - Diameter
 - conjugata 252
 - diagonalis 252
 - obliqua dextra 252
 - obliqua sinistra 252
 - sagittalis 252
 - transversa 252
 - Diaphragma pelvis (s. auch Zwerchfell) 142, 145, 159, 162
 - Pars costalis 143
 - Pars lumbalis 143
 - Pars sternalis 143
 - Diaphragma urogenitale 159, 165, 166
 - Diarthrosen 42, 43
 - Digitus
 - annularis 177
 - medius 177
 - minimus 177, 260
 - Disci intervertebrales (Bandscheiben), Entwicklung 15
 - Discus
 - articularis 52
 - interpubicus 260
 - intervertebralis 105
 - Distantia
 - intercrystalis 252
 - interspinosa 252
 - trochanterica 252
 - Dornfortsatz 96
 - Dornmuskel 134
 - Drehmuskeln 134
 - Drosselgrube 122
 - Drucksehnen 72
 - Duchenne-Hinken 58, 286
 - Dupuytren-Kontraktur 236
- E**
- Eigelenke 60
 - Einwärtsdreher
 - runder 222
 - viereckiger 224
 - Ektoderm 11, 12
 - Elle 175
 - Ellenbogen 201
 - Ellenbogengelenk 202
 - Gelenkkapsel 207
 - Embryoblast 11
 - Eminentia intercondylaris 255
 - Endoderm 11, 12
 - Endomysium 67
 - Endost 30
 - Epiblast 11
 - Epimer 13, 15
 - Epimysium 67
 - Epiphysenfuge 33, 38
 - Verletzungen 40
 - zelluläre Vorgänge 39
 - Epiphysenfugenschluss 39
 - Episiotomie 170
 - Externusaponeurose 149
 - Extrazellulärmatrix 17
- F**
- Facies
 - articularis calcanea anterior 258
 - articularis calcanea media 258
 - articularis calcanea posterior 258
 - articularis femoris 295
 - articularis malleoli 256
 - articularis navicularis 258
 - lunata 264
 - malleolaris lateralis 258
 - malleolaris medialis 258
 - patellaris femoris 255
 - superior 258
 - Fallhand 201, 225
 - Fascia
 - abdominis interna 147
 - abdominis superficialis 147
 - cervicalis 375
 - cruris profunda 321
 - cruris superficialis 321
 - lata 274
 - thoracolumbalis 129
 - Faserknorpel (Bindegewebsknorpel) 27
 - Fasern, elastische 21
 - Faszienspanner 281
 - Faustschluss Helfer 225
 - Femoropatellargelenk 295
 - Femorotibialgelenk 255, 293
 - Femur 254
 - Femurkopf, Blutgefäßversorgung 266
 - Femurkopfnekrose 266
 - Fersenbein 258
 - Fersenhöcker 258
 - Fersensporn 331
 - Fettgewebe 31
 - braunes 32
 - weißes 31
 - Fibroblasten 18
 - Fibula 257
 - Fibulahals 257
 - Fibulaschaft 257
 - Fiederungswinkel 65, 77
 - Fingerbeuger
 - oberflächlicher 222
 - Sehnencheiden 234
 - tiefer 223
 - Fingergelenke 216
 - Bewegungsmaß 216
 - Endgelenk 177
 - Fingergrundgelenke 216
 - Fingerknochen 176
 - Fingerstrecker 225
 - Dorsalaponeurose 235
 - Flügelmuskel
 - äußerer 368
 - innerer 367
 - Flüssigkeit, interstitielle 21
 - Fontanellen 347
 - diagnostische Bedeutung 348
 - Fonticulus
 - anterior 347
 - mastoideus 347
 - posterior 347
 - sphenoidalis 347
 - Foramen
 - obturatum 262
 - venae cavae 146
 - vertebrale 96
 - Fornix humeri 182
 - Fossa
 - acetabuli 265
 - iliaca 248
 - intercondylaris 255
 - poplitea 255
 - trochanterica 255
 - Fovea capitis femoris 254
 - Frakturheilung 36
 - Freiheitsgrad 53
 - Frontalebene 89
 - Furchungskugel (Morula) 11
 - Fuß 304
 - Fußdeformitäten 318
 - Fußgelenke 311
 - Fußgewölbe, Belastung 318
 - Fußknochen 257
 - Fußlängsgewölbe 314, 316
 - Fußmuskeln, kurze 333
 - Fußquergewölbe 314, 316
 - Fußrücken, Muskeln 333, 341
 - Fußskelett 257, 305
 - Fußsohle 314
 - Bandapparat 312
 - Druckkammersystem 315
 - Muskeln 333
 - Spannungsstrukturen 315
 - Fußsohlenband, langes 316
 - Fußsohlensehnenplatte 316, 333
 - Fußstellung, plantigrade 304
 - Fußstrahl 258
 - Fußwölbungen 314
 - Fußwurzelknochen 258
 - akzessorische 259

G

Galea aponeurotica 371
 Gangbild 345
 Ganglien („Überbeine“) 50
 Gangzyklus 345
 Gastrulation 11
 Geflechtknochen, Bildung 35
 Gelenk
 – Beweglichkeitsprüfung 60
 – Bewegungsmaß 53
 – ein- und zweiarmer Hebel 56
 – intraartikuläre Strukturen 51
 Gelenkdruck 55
 Gelenke 42
 – echte, Bauprinzip 46
 – echte (Diarthrosen) 43
 – echte, Entwicklung 44
 – plane 50
 – Stabilisierung 57
 – unechte (Synarthrosen) 42
 Gelenkerguss 51
 Gelenkerkrankungen 50
 Gelenkflüssigkeit 49
 Gelenkformen 60
 – Bewegungsmöglichkeiten 61
 Gelenkfortsatz 96
 Gelenkhöhle 51
 Gelenkkapsel
 – Aufbau 47
 – Membrana fibrosa 47
 – Membrana synovialis 48
 Gelenkknorpel 46
 – Mineralisationszone 46
 – Radiärzone 46
 – Tangentialfaserzone 46
 – Übergangzone 46
 Gelenkmechanik 53, 58
 – Entlastung bei Hüftgelenk-arthrose 58
 Gelenkresultierende 55
 Gelenkspalt 51
 Gelenkspiel 59
 Gelenkversteifung (Ankylose) 51
 Genu
 – recurvatum 292
 – valgum 272
 – varum 272
 Gerdy-Linie 149
 Gesäßmuskel
 – großer 281
 – kleiner 281
 – mittlerer 281
 Gesäßmuskulatur 273
 Gesäß und Oberschenkel 273
 Gesichtsschädel 348, 357
 Glutäalmuskeln, Funktions-einschränkung 285
 Glutäen, kleine 282
 Glykoproteine 22
 Glykosaminoglykane 21
 Gonarthrose 296
 Griffelfortsatz 176
 Griffelfortsatz-Zungenbein-Muskel 380
 Großezehe 260
 Großzehenabspreizer 341
 Großzehenanzieher 343

Großzehenbeuger
 – kurzer 341
 – langer 332
 Großzehenloge, Muskulatur 333, 341
 Großzehenstrecker, kurzer 341
 Grundsubstanz 21

H

Hackenfuß 318
 Haglund-Exostose 331
 Halbdornmuskel 134
 Hallux 260
 Hallux valgus 312
 Hals 373
 – Oberflächenrelief 374
 – topografische Begrenzung 374
 Halseingeweide 373
 Halsfaszies 375
 Halsmuskel, langer 381
 Halsmuskeln 376
 – oberflächliche 376
 – prävertebrale 381
 – seitliche 376, 378
 – Systematik 376
 Halsrippe 126
 Halswirbel 98
 Halswirbelsäule
 – Bandapparat 111
 – Beweglichkeit 116
 – Messen der Beweglichkeit 116
 Hammerzehe 312
 Hand
 – Bandapparat 218
 – Bewegungsmaß 207
 – Knochen 176
 – Muskulatur 220
 Handbeuger, speichenseitiger 222
 Handgelenk 213
 Handmuskeln, kurze 236
 Handstrecker
 – ellenseitiger 225
 – kurzer speichenseitiger 225
 – langer speichenseitiger 224
 Handwurzelknochen 40, 176
 Havers-Kanal 29
 Hernien 158
 Herzmuskelgewebe, quergestreiftes 65
 Hiatus
 – aorticus 146
 – oesophageus 146
 – sacralis 101
 Hirnschädel 348
 Hohlfuß 318
 Hohlhandfaszie 236
 Hohlvenenloch 146
 Hüftbein 247, 248
 Hüftbeuger 275
 Hüftgelenk 263
 – Abduktion – Adduktion 269
 – artikulierende Knochen 263
 – Außenrotatoren 276
 – Bandapparat 263
 – Bewegungsachsen 268
 – Entwicklung 270
 – Flexion – Extension 269

– Gelenkkapsel 263
 – Innenrotation – Außenrotation 269
 – Innenrotatoren 277
 – Kind 269
 – Stabilisierung 58
 Hüftgelenkpfanne 248
 Hüftgelenksabduktoren 276
 Hüftgelenksadduktoren 276, 287
 Hüftkopfband 265
 Hüftlochmuskel
 – äußerer 287
 – innerer 287
 Hüftluxation, angeborene 270, 271
 Hüftmuskeln
 – dorsale 273
 – dorsale äußere 281
 – dorsale innere 278
 – horizontal verlaufende 286
 – innere 278
 – ventrale 273, 287
 – vertikal verlaufende 282
 Hüftmuskulatur 273
 Hüftstrecker 275
 Humeroradialgelenk 204
 Humeroulnargelenk 203
 – Luxation 204
 Humerus 173, 201
 Hustenmuskel 200
 Hyaluronat (Hyaluronsäure) 22
 Hypoblast 11
 Hypomer 13, 15
 Hypomochlion 72
 Hypothenarmuskulatur 236, 245, 246

I

Iliosakralgelenk 247, 261
 – Bewegungen 262
 – Schmerzen 262
 Incisura
 – acetabuli 265
 – ischiadica major 251
 – vertebralis inferior 96
 – vertebralis superior 96
 Index (Zeigefinger) 177
 infrahyoidale Muskeln 380, 381
 Insertionstendopathie 75, 289
 Internusaponeuros 149
 Interosseuszügel 239
 Interphalangealgelenk 217
 – distales 177
 – proximales 177
 Interzellulärschicht 16
 – Überblick 19
 Intima, synoviale 48
 Intraartikuläre Strukturen 51

J

Jochbeinmuskel
 – großer 372
 – kleiner 372
 Jochbogen 357

K

Kahnbein 258
 Kammmuskel 287
 Karpalkanal 190
 Kapuzenmuskel 232
 Karpaltunnel 232
 Karpaltunnelsyndrom 233
 Kaumuskulatur 364
 Keilbeine 258
 Keilbeinfontanelle 347
 Keimblase (Blastozyste) 11
 Keimblattentwicklung 11
 Keimscheibe 11
 Kiefergelenk 359
 – Aufbau 359
 – Bewegungen 361
 – Entwicklung 359
 Kinnmuskel 372
 Kinn-Zungenbein-Muskel 380
 Kleinfinger 177
 Kleinfingerabspreizer 246
 Kleinfingerbeuger, kurzer 246
 Kleinfingergegenübersteller 246
 Kleinfingerstrecker 225
 Kleinzehe 260
 Kleinzehenabspreizer 343
 Kleinzehenbeuger, kurzer 343
 Kleinzehengegenübersteller 343
 Kleinzehenloge, Muskulatur 333, 343
 Klumpfuß 318
 Klumpfußstellung 325
 Knickfuß 318
 Kniegelenk 293
 – Bandapparat 298
 – Bewegungen 302
 – degenerative Erkrankungen 296
 – Instabilität 300
 – Kollateralbänder 299
 – Menisci articulares 52
 Kniegelenkkapsel 296
 Kniekehlenmuskel 291
 Knöchelgabel 247
 Knochen 33
 – Druck- und Zugspannung 80
 – funktionelle Anpassung 80
 – ökonomisches Bauprinzip 81
 – Wachstum und Umbau 30
 Knochenbruchheilung
 – direkt 37
 – indirekt 36
 Knochenentwicklung 34
 Knochengewebe 27
 Knochenhaften 42
 Knochenkerne 40
 – zeitliches Auftreten 40
 Knorpel
 – elastischer 27
 – hyaliner 26
 – Regenerationsfähigkeit 26
 – Zusammensetzung 27
 Knorpelgewebe 25
 Knorpelhaften 42
 Knorpelwachstum 26
 Kollagenfasern 19
 Kollagensynthese 20
 Kollateralbänder (Knie) 298
 Kompakta 29

- Kompartmentsyndrom 321
 Konvex-konkav-Regel 55
 Kopfgelenk, oberes 111
 Kopfgelenke 111
 – Bandapparat 113
 – untere 111
 Kopfmuskel
 – gerader, seitlicher 382
 – gerader, vorderer 382
 – langer 381
 Kopfwender 376
 koronare Ebene 89
 Körperachsen 89
 Körperebenen 89
 Körperproportionen 87
 Kraftübertragung 55
 Kranznaht 357
 Kreuzband
 – hinteres 301
 – vorderes 300
 Kreuzbein 101, 247
 Kreuzbein-Darmbein-Gelenke 261
 Kugelgelenke 60
- L**
- Labium
 – laterale 255
 – mediale 255
 Labra articularia 52
 Labrum acetabuli 265
 Lachmuskel 372
 Lagebezeichnungen 90
 Lambdanaht 357
 Lamellenknochen
 – Aufbau 28
 – Bildung 35
 Laminae arcus vertebrae 96
 Lamina
 – pretrachealis fasciae cervicalis 375
 – superficialis fasciae cervicalis 375
 Längsachse 90
 Lanzettfischchen 13
 Larrey-Spalte 146
 Leistenband 154
 Leistenkanal 154
 Leistenring, äußerer 154
 Lendenmuskel
 – großer 278
 – quadratischer 152
 Lendenwirbel 101
 Lendenwirbelsäule
 – Beweglichkeit 117
 – Messen der Beweglichkeit 117
 Levatorschlitz 159
 Ligamentum (-a)
 – acromioclaviculare 180
 – alaria 113
 – anulare radii 204, 205
 – anularia 234, 235
 – apicis dentis 113
 – arcuatum laterale 143
 – arcuatum mediale 143
 – arcuatum pubis 260
 – calcaneofibulare 307
 – calcaneonavicular plantare 316
 – capitis femoris 265
 – capitis fibulae anterior 304
 – capitis fibulae posterior 304
 – carpi transversum 232
 – carpometacarpalia 219
 – collaterale carpi radiale 219
 – collaterale carpi ulnare 219
 – collaterale fibulare 298, 299
 – collaterale tibiale 298, 299
 – collateralia 217, 312
 – collateralia accessoria 217
 – coracoacromiale 180
 – coracoclaviculare 180
 – costotransversarium 125
 – cruciatum anterior 298, 300
 – cruciatum posterior 298, 301
 – cruciforme atlantis 113
 – deltoideum 306, 307
 – flava 108
 – glenohumeralia 184
 – iliofemorale 263
 – iliolumbale 261
 – inguinale 154
 – intercarpalia dorsalia 219
 – intercarpalia interossea 219
 – intercarpalia palmaria 219
 – interspinalia 108, 110
 – intertransversaria 109
 – intracapsularia 52
 – ischiofemorale 263
 – meniscofemorale posterior 302
 – metacarpale transversum profundum 217
 – metacarpalia dorsalia 219
 – metacarpalia interossea 219
 – metacarpalia palmaria 219
 – metatarsale transversum profundum 312
 – nuchae 109
 – obliqua 235
 – palmaria 217
 – patellae 255, 298
 – plantare longum 312, 316
 – plantaria 312
 – popliteum arcuatum 298
 – popliteum obliquum 298
 – pubicum superius 260
 – pubofemorale 263
 – radiocarpale dorsale 219
 – radiocarpale palmare 219
 – sacroiliaca anteriora 251, 261
 – sacroiliaca interossea 251, 261
 – sacroiliaca posteriora 251, 261
 – sacrospinale 261
 – sacrotuberale 261
 – sphenomandibulare 359
 – stylomandibulare 359
 – supraspinale 108
 – talocalcaneum interosseum 309
 – talofibulare anterior 306, 307
 – talofibulare posterior 306, 307
 – transversum acetabuli 265
 – transversum atlantis 113
 – transversum genus 302
 – transversum scapulae superior 172
 – ulnocarpale palmare 219
 Limbus acetabuli 264
- Linea
 – arcuata 151
 – aspera 255
 – intertrochanterica 255
 – m. solei 255
 – pectinea 255
 – semilunaris 150
 – terminalis 251
 Linie nach
 – Hilgenreiner 271
 – Ménard-Shenton 271
 – Ombrédanne und Perkins 271
 Lisfranc-Gelenk, Bewegungen 313
 Lisfranc-Gelenklinie 259
 Lumbalisation 95, 98
 Lumbosakralwinkel 95
 Lungenrinne 119
- M**
- Malleolengabel 247, 255, 304
 – Syndesmosenbänder 307
 Malleolus
 – lateralis 255
 – medialis 255
 Mandibula 348
 Manubrium sterni 122
 Marschfrakturen 345
 Maxilla 348
 Meatus acusticus internus 359
 Medianlinie 11
 Membrana
 – fibrosa 296
 – interossea cruris 304, 321
 – obturatoria 262
 – synovialis 296
 – tectoria 113
 Menisci articulares 52
 Meniscus
 – lateralis 294, 301
 – medialis 294, 301
 Menisken 301
 Meniskofemoralgelenk 294
 Meniskotibialgelenk 294
 Meniskusris 302
 Mesenchymzellen 18
 Mesoderm 11, 12
 – intermediäres 13
 – paraxiales 13
 – parietales 13
 – viszerale 13
 Metakarpophalangealgelenke 177, 216
 Michaelis-Raute 104
 Mikulicz-Linie 271
 Mimische Muskeln 370
 – Entwicklung 358
 – Hals 372
 – Lidspalte 371
 – Mundbereich 372
 – Nasenbereich 372
 – Ohrbereich 372
 – Schädeldach 371
 Mittelfinger 177
 Mittelfußknochen 259
 Mittelhandknochen 176
 Mittelhandmuskulatur 236, 238
 Mittelloge, Muskulatur 333, 343
 Morton-Metatarsalgie 345
 Morton-Neuralgie 345
 Morula 11
 Motorische Einheit 69
 Mundbodenmuskulatur 380
 Mundschließmuskel 372
 Mundwinkelheber 372
 Mundwinkelsenker 372
 Musculus (-i)
 – abductor digiti minimi 236, 245, 246, 333, 342, 343
 – abductor hallucis 333, 341, 342
 – abductor pollicis brevis 236, 244, 245
 – abductor pollicis longus 220, 226, 227, 231
 – adductor brevis 273, 288
 – adductor hallucis 333, 342, 343
 – adductor longus 273, 288
 – adductor magnus 273, 288
 – adductor minimus 273, 288
 – adductor pollicis 236, 244, 245
 – anconeus 207, 213
 – articularis genus 274
 – auriculares 372
 – auricularis anterior 370
 – auricularis posterior 370
 – auricularis superior 370
 – biceps brachii 207, 209
 – biceps femoris 274, 291, 292
 – brachialis 207, 209
 – brachioradialis 220, 224, 225
 – buccinator 370, 372
 – bulbospongiosus 166
 – capitis 130, 136
 – coracobrachialis 200
 – corrugator supercilii 370, 371
 – deltoideus, Lähmung 198, 199
 – depressor anguli oris 370, 372
 – depressor labii inferioris 370
 – depressor septi nasi 370
 – depressor supercilii 370, 371
 – digastricus 376, 378
 – epicranii 370, 371
 – erector spinae, lateraler Trakt 128, 130, 131, 376
 – erector spinae, medialer Trakt 128, 131, 134, 376
 – extensor carpi radialis brevis 220, 225, 231
 – extensor carpi radialis longus 220, 225, 231
 – extensor carpi ulnaris 220, 225, 226, 231
 – extensor digiti minimi 225, 226, 231
 – extensor digitorum 225, 226, 231
 – extensor digitorum brevis 333, 341
 – extensor digitorum longus 319, 323
 – extensor hallucis brevis 333, 341
 – extensor hallucis longus 319, 323
 – extensor indicis 220, 227, 231

- extensor pollicis brevis 220, 226, 227, 231
- extensor pollicis longus 220, 226, 227, 231
- fibularis brevis 319, 324, 325
- fibularis longus 319, 324, 325
- fibularis tertius 319, 324, 325
- flexor accessorius 344
- flexor carpi radialis 220, 222, 223, 232
- flexor carpi ulnaris 220, 222, 223
- flexor digiti minimi 236, 245, 246
- flexor digiti minimi brevis 333, 342, 343
- flexor digitorum brevis 333, 343
- flexor digitorum longus 319, 332
- flexor digitorum profundus 220, 223, 224, 232
- flexor digitorum superficialis 220, 222, 223, 232
- flexor hallucis brevis 333, 341, 342
- flexor hallucis longus 319, 332
- flexor pollicis brevis 236, 245, 246
- flexor pollicis longus 220, 224, 232
- gastrocnemius 319, 328
- gemelli inferior 273, 286, 287
- gemelli superior 273, 286, 287
- geniohyoideus 376, 378, 380
- gluteus maximus 273, 281, 282
- gluteus maximus, Ansatzfläche 255
- gluteus medius 273, 281, 282
- gluteus minimus 273, 281, 282
- gracilis 273, 288
- iliacus 273, 278
- iliococcygeus 162, 163
- iliocostalis 131
- iliocostalis cervicis 376
- iliopsoas, Funktions-einschränkung 273, 278
- infraspinatus 194, 195
- intercostales externi 138
- intercostales interni 138
- intercostales intimi 138
- interossei dorsales 236, 238, 239, 344
- interossei palmares 236, 238, 239
- interossei plantares 333
- interspinales 134
- intertransversarii 132, 133
- ischiocavernosus 165, 166
- latissimus dorsi 137, 199
- levator anguli oris 370, 372
- levator ani, geschlechtsspezifische Unterschiede 159, 162, 165
- levator labii superioris 370, 372
- levator labii superioris alaeque nasi 370, 372
- levator scapulae 137, 191, 192
- levatores costarum 132, 133
- longissimus 131, 132
- longissimus capitis 376
- longissimus cervicis 376
- longus capitis 376, 381, 383
- longus colli 376, 381, 383
- lumbricales 236, 238, 333, 343, 344
- masseter 364
- masticatorii 364
- mentalis 370, 372
- multifidus 134, 135
- mylohyoideus 376, 378, 380
- nasalis 370
- obliquus capitis inferior 136
- obliquus capitis superior 136
- obliquus externus abdominis 149, 150
- obliquus internus abdominis 149, 150
- obturatorius externus 262, 287, 288
- obturatorius internus 262, 273, 286, 287
- occipitofrontalis 370
- omohyoideus 376, 380, 381
- opponens digiti minimi 236, 245, 333, 342, 343
- opponens pollicis 236, 245, 246
- orbicularis oculi 370, 371
- orbicularis oris 370, 372
- palmaris brevis 236, 245, 246
- palmaris longus 220, 223
- pectineus 287, 288
- pectoralis major 200
- pectoralis minor 193
- piriformis 273, 282
- plantaris 319, 328
- popliteus 274, 291, 292
- procerus 370, 372
- pronator quadratus 220, 224
- pronator teres 220, 222, 223
- psoas major 273, 278
- pterygoideus lateralis 368, 369
- pterygoideus medialis 367, 369
- pubococcygeus 162, 163
- puborectalis 162
- pyramidalis 152
- quadratus femoris 273, 286, 287
- quadratus lumborum 152, 153
- quadratus plantae 333, 343, 344
- quadriceps femoris 255, 274, 289, 290
- rectus abdominis 151, 152
- rectus capitis anterior 376, 382, 383
- rectus capitis lateralis 376, 382, 383
- rectus capitis posterior major 136
- rectus capitis posterior minor 136
- rectus femoris 274, 289
- rhomboideus major 137, 191, 192
- rhomboideus minor 137, 191, 192
- risorius 370, 372
- rotatores 134
- rotatores breves 135
- rotatores longi 135
- sartorius 274, 289, 290
- scaleni 138, 141, 378
- scalenus anterior 140, 376
- scalenus medius 376
- scalenus posterior 141, 376
- semimembranosus 274, 291, 292
- semispinalis 134, 135
- semispinalis capitis 135, 376
- semispinalis cervicis 376
- semispinalis thoracis 135, 376
- semitendinosus 274, 291, 292
- serratus anterior 191, 192
- serratus posterior inferior 137, 138
- serratus posterior superior 137, 138
- soleus 319, 328
- sphincter ani externus 166
- sphincter urethrae externus 166
- spinalis 134
- splenius 132, 133
- splenius capitis 376
- splenius cervicis 376
- sternocleidomastoideus 376, 377
- sternohyoideus 376, 380, 381
- sternothyroideus 376, 380, 381
- stylohyoideus 376, 378, 380
- subclavius 193
- subcostales 138, 140
- suboccipitales 376, 378
- subscapularis 194, 195
- supinator 220, 226, 227
- supraspinatus 194, 195
- temporalis 364, 366
- temporoparietalis 370
- tensor fasciae latae 273, 282
- teres major 199
- teres minor 194, 195
- thyrohyoideus 376, 380, 381
- tibialis anterior 319, 323
- tibialis posterior 319, 331, 332
- transversus abdominis 150, 151
- transversus perinei profundus 165, 166
- transversus perinei superficialis 165, 166
- transversus thoracis 138, 140, 142
- trapezius 137, 190, 376
- triceps brachii 207, 211, 213
- triceps surae 328
- vastus intermedius 274, 289
- vastus lateralis 274, 289
- vastus medialis 274, 289
- zygomaticus major 370, 372
- zygomaticus minor 370, 372
- Muskel
 - anatomischer Querschnitt 77
 - birnenförmiger 281
 - doppelt gefiederter 66
 - dreiköpfiger 66
 - einfach gefiederter 66
 - Fiederungswinkel 65
 - halbmembranöser 291
 - halbsehninger 291
 - Hubhöhe 78
 - Hubkraft 78
 - komplex gefiederter 66
 - mehrbäuchiger 66
 - parallelfaseriger 66
 - platter 66
 - ringförmiger 66
 - vielgefiederter 134
 - vierköpfiger 66
 - zweibäuchiger 66, 378
 - zweiköpfiger 66
- Muskelarbeit 71
- Muskelbindegewebe 66
- Muskelfaser
 - L-System 68
 - physiologischer Querschnitt 77
 - Primärbündel 68
 - Sekundärbündel 67
 - T-System 68
- Muskelfasern
 - extrafusale 70
 - intrafusale 70
 - langsam zuckende 70
 - schnell zuckende 70, 71
 - tonische 71
 - Typ 1 70
 - Typ 2 70
- Muskelfasertypen 70
- Muskelfaszie 66, 75
- Muskelformen 65
- Muskelgewebe 63
 - glattes 64
 - quergestreiftes 64
- Muskelinsuffizienz
 - aktive 78
 - passive 78
- Muskelkater 69
- Muskelkontraktion
 - isometrische 69
 - isotonische 69
- Muskelkontraktur 69
- Muskeln 63
 - ischiokrurale 291, 292
 - spinokostale 138
 - suprahyoidale 378
 - viszerale 63, 127
- Muskelsehnen 71
 - Aufbau 72
- Muskel-Sehnen-Übergang 73
- Muskelstarre 69
- Muskulatur
 - Entwicklung 15
 - epaxone 13, 15
 - hypaxone 13, 15
 - infrahyale 376
 - infrahyoidale 380, 381
 - prävertebrale 376
 - somatische 63, 127
 - suprahyoidale 376, 378
- Myofibroblasten 18
- Myotom 14
- Myotomderivate 15
- Myotomgliederung 15

N

Nacken 374
 Nackenmuskeln 130, 376, 378
 – kurze 136
 Nasenwurzelrunzler 372
 Navikularfraktur 228
 Nebengelenk, subakromiales 182, 195
 Nervensystem, Embryonalentwicklung 12
 Nervus (-i)
 – accessorius 191, 377
 – axillaris 199
 – dorsalis scapulae 191, 192
 – facialis 370, 380
 – femoralis 278, 289, 290
 – fibularis communis 325
 – fibularis profundus 324, 325, 341
 – fibularis superficialis 325
 – gluteus inferior 282, 285
 – gluteus superior 282, 285
 – intercostales 140
 – ischiadicus 277, 287, 289
 – mandibularis 364, 368
 – medianus 223, 224, 246
 – musclocutaneus 200, 201, 210
 – mylohyoideus 380
 – obturatorius 289
 – pectorales lateralis 193
 – pectorales medialis 193
 – phrenicus 145
 – plantaris lateralis 341, 343, 345
 – plantaris medialis 341, 345
 – pudendus 162, 166, 170
 – radialis 225, 226, 227
 – subclavius 193
 – suboccipitalis 137
 – suprascapularis 198
 – suprascapularis, Kompression 172
 – thoracicus longus 192, 193
 – thoracodorsalis 200
 – tibialis 292, 331, 333
 – trigeminus 358, 364
 – ulnaris 224, 244, 246
 – ulnaris, Schädigung 201
 – vagus 359, 373
 Neugeborenen Schädel 347
 Neuralektoderm 12
 Neuralleisten 12
 Neuralplatte 12
 Neuralrohr 12
 Neuralwülste 12
 Neurocranium 348
 Neurulation 12, 13
 Neutral-Null-Methode 22
 Nonnenknie 298
 Normalstellung, anatomische 89
 Nucha 374
 Nucleus pulposus 106
 – Entwicklung 15
 Nurse-Disease 206

O

O-Bein 272, 273
 Oberarm 201
 Oberarmknochen 173
 Oberarmmuskulatur 207
 – dorsale 211
 – ventrale 209
 Oberarm-Speichen-Muskel 224
 Obere Extremität, Knochen 171
 Oberes Sprunggelenk
 – Außenbänder 307
 – Bandapparat 305
 – Bewegungen 313
 – Innenbänder 307
 Obergrätenmuskel 194
 Oberlippenheber 372
 Oberlippen- und Nasenflügelheber 372
 Oberschenkelextensoren 290
 Oberschenkelflexoren 291, 292
 Oberschenkelknochen 254
 Oberschenkelmuskel
 – viereckiger 287
 – vierköpfiger 289
 – zweiköpfiger 291
 Oberschenkelmuskulatur
 – Extensoren 274, 289
 – Flexoren 274
 – Funktionseinschränkung 291
 Olecranon 201
 Ortolani-Zeichen 271
 Os (-sa)
 – capitatum 40, 41, 176
 – carpi 176
 – coccygis 104
 – coxae 248
 – cuboideum 258
 – cuneiformia 258
 – digitorum manus 176
 – digitorum pedis 260
 – ethmoidale 348
 – frontale 348
 – hamatum 40, 41
 – hyoideum 348, 381
 – ilium 248, 261
 – ischii 248, 251
 – lacrimale 348
 – lunatum 40, 41, 176
 – metacarpalia 176
 – metatarsi 259, 314
 – nasale 348
 – naviculare 258
 – occipitale 348
 – palatinum 348
 – parietale 348
 – pisiforme 40, 176
 – pubis 248, 251
 – sacrum 101, 247, 248
 – scapuloideum 40, 41, 176
 – sesamoidea 76
 – sphenoidale 348
 – tarsi 258
 – temporale 348
 – trapezium 40, 176
 – trapezoideum 40, 41, 176
 – trigonum 331
 – triquetrum 40, 41, 176
 – zygomaticum 348

Ossifikation 34
 Osteoblasten 18, 27, 30
 Osteochondrose 108
 Osteogenese 34
 – chondrale 34
 – desmale 34
 Osteoid 35
 Osteoklasten 18, 27, 30
 Osteon 35
 Osteophyten 108, 114
 Osteoporose 41
 – generalisierte 41
 – lokalisierte 41
 Osteosklerose 41
 – generalisierte 41
 – lokalisierte 41
 Osteozyten 18, 27

P

Palmaraponeurose 236
 Parenchym 23
 Patellaspitzen-Syndrom 291
 Pediculus arcus vertebrae 96
 Pelvis
 – major 251
 – minor 251
 Perimysium 67
 Periost 30
 Pes
 – calcaneus 318, 333
 – cavus 318
 – equinovarus 325
 – equinus 318
 – planus 318
 – transversus 318
 – valgus 318
 – varus 318
 Pes-equinus-Stellung 324
 Pfannenband 316
 Pfannendachwinkel nach Hilgenreiner 271
 Pfeilachse 90
 Pfeilnaht 357
 Planta pedis 314
 Plantaraponeurose 316, 333, 334
 Plattfuß 318
 Platysma 370, 372, 376
 Pollex 177
 Polymerisation 15
 Popliteazyste 298
 Primitivknoten 12
 Primitivrinne 12
 Primitivstreifen 12
 Primordialskelett 26
 Processus
 – articularis inferior 96
 – articularis superior 96
 – mastoideus 132
 – spinosus 96
 – styloideus 347
 – styloideus radii 176, 224
 – styloideus ulnae 176
 – transversus 96
 – xiphoideus 122
 Prolaps 158
 Pronatio dolorosa 206
 Proteoglykanaggregat 22
 Proteoglykane 22
 Pseudarthrosen (Falschgelenke) 51
 Pyramidenmuskel 152

Q

Querachse 90
 Querfortsatz 96

R

Rabenschnabel-Oberarm-Muskel 200
 Radgelenke 60
 Radialislähmung 201
 Radialismuskulatur 225
 Radioulnargelenk
 – distales 206
 – proximales 205
 Radius 175
 Radiuskopf, Subluxation 206
 Recessus
 – subpopliteus 297
 – suprapatellaris 297
 Regenwurmmuskeln 238, 344
 Rektusscheide 152
 Retikulinfasern 21
 Retikulumzellen 18
 Retinaculae patellae 298
 Retinaculum
 – extensorum 75
 – flexorum 232
 Retrotorsion 268
 Rhizarthrose 216
 Rhythmus, humeroskapularer 186
 Richtungsbezeichnungen 90
 Riemenmuskel 132
 Rigor 69
 Ringbänder 235
 Ringfinger 177
 Rippen 123
 – kaudale 125
 – kraniale 125
 Rippengelenke 123
 Rippenhals 123
 Rippenhöcker 123
 Rippenhöckergelenk 124
 Rippenkopf 123
 Rippenkopfgelenk 123
 Rippenkörper 123
 Rippenveränderungen 126
 Rippenwinkel 123
 Rippen-Wirbel-Gelenke 123
 Röhrenknochen 33
 – Aufbau 33
 – Entwicklung 37
 Rollhügel
 – großer 255
 – kleiner 255
 Roser-Nélaton-Linie 268
 Rotationsbewegung 54
 Rotatorenmanschette 194
 – Muskulatur 194
 Rotatorenmanschettenruptur 197
 Rückenmuskel
 – breiter 199
 – längster 132

Rückenmuskulatur
 – autochthone 128, 131, 157, 376
 – autochthone Entwicklung 15
 – eingewanderte 127
 – nicht autochthone 137
 Rumpf, Bewegungen 154
 Rumpfmuskulatur 127
 Rumpfskelett 92
 – Orientierungspunkte 104
 Rundmuskel
 – großer 200
 – kleiner 194

S

Sägemuskel, vorderer 191
 Sagittalebene 89
 Sakraldreieck 104
 Sakralisation 95, 98
 Sakralwinkel 95
 Sarkomer 68
 Sarkopenie 71
 Satellitenzellen 64
 Sattelgelenke 60
 Scapula 172
 – alata 191
 Schädel 347
 Schädelbasis 357
 – äußere 358
 – innere 358
 – Öffnungen 358
 Schädeldach 357
 Schädelentwicklung 347
 Schädelgrube
 – hintere 358
 – mittlere 358
 – vordere 358
 Schädelknochen, Aufbau 347
 Schädelnähte 357
 Schambein 248
 Schambeinfuge 247, 251, 260
 Schambein-Mastdarm-Muskel 162
 Schambein-Steißbein-Muskel 163
 Scharniergelenke 60
 Schenkelhalswinkel 81, 267
 – großer 267
 – kleiner 267
 Schiefhals 377
 Schienbein 255
 Schienbeinmuskel
 – hinterer 331
 – vorderer 323
 Schienbein-Wadenbein-Gelenk 247, 304
 Schildknorpel-Zungenbein-Muskel 380
 Schleimbeutel 76
 Schleimbeutelentzündung 77
 Schließmuskeln 165
 Schluckauf 146
 Schlüsselbein 171
 Schmerzhafter Bogen 197
 Schmorl-Knötchen 107
 Schnapp-Phänomen 271
 Schneidermuskel 289
 Schnupftabakdose 228
 Schober und Ott 117
 Schollenmuskel 328
 Schübladenphänomen 301
 Schulter, Kapsel-Band-Apparat 181
 Schulterblatt 171
 Schulterblatt-Thorax-Gelenk 182
 Schulterblatt-Zungenbein-Muskel 380
 Schulterdach 182
 Schulterergelenk 180
 Schulterergelenk 178, 182
 – Bewegungen 184
 – Bewegungsumfang 178
 – Luxation 182
 – Muskulatur 193
 – Verrenkung 182
 Schulterergelenkkapsel 184
 Schulterergelenkmuskeln, ventrale 200
 Schultergürtel 171
 – Muskulatur 188
 Schultergürtelgelenke 178
 Schuppennaht 357
 Schwungbein 345
 Schwungphase 345
 Schwurhand 224
 Sehnen, intrakapsuläre 52
 Sehnenansatz
 – chondral-apophysärer 74
 – periostal-diaphysärer 74
 Sehnenansatzzonen 74
 Sehnenfächer 230
 Sehnenngewebe, funktionelle Anpassung 82
 Sehnenhaubenmuskel 371
 Sehnen Scheide 75
 Sehnen Scheidenentzündung 77, 231
 Sehnenverletzungen 75
 Septa intermuscularia cruris 321
 Septum intermusculare femoris
 – laterale 274
 – mediale 274
 – posterior 274
 Sesambeine 76
 Sitzbein 248
 Sitzbeinhöcker 251
 Sitzbein-Schwellkörper-Muskel 165
 Sitzbeinstachel 251
 Skalenuslücke 141
 Skalenussyndrom 142
 Skaphoidfraktur 228
 Skelett, knöchernes 33
 Skelettmuskel
 – Aufbau 67
 – Bauprinzip 65
 – Ursprung und Ansatz 65
 Skelettmuskelgewebe, quer-gestreiftes 64
 Skelettmuskulatur, funktionelle Anpassung 83
 Sklerotom 14
 Skoliose 95
 Sohlenband, langes 312
 Sohlenmuskel, viereckiger 344
 Somatopleura 13
 Somitenderivate 13
 Speiseröhrenschlitze 146
 Spielbein 345
 Spina bifida 104

Spitzfuß 318
 Spitzfuß-Klumpfuß-Stellung 325
 Spitzfußstellung 324, 325
 Splanchnopleura 13
 Spondylarthrose 108
 Spondylyolyse 104
 Spongiosa 29
 Spongiosatrabel 81
 Spreizfuß 318
 Sprungbein 258
 Sprungbeinhals 258
 Sprungbeinkopf 258
 Sprungbeinrolle 304
 Sprunggelenk
 – oberes 304, 305
 – unteres 309, 313
 – Verletzungen 306
 Standbein 345
 Standphase 345
 Steißbein 104
 Stemmbein 345
 Steppengang 320, 324
 Sternalpunktion 123
 Sternoklavikulargelenk 180
 Sternum 122
 Stirnnaht 357
 Stroma 23
 Stützgewebe 25
 Stützgewebeformen 16
 Subintima 49
 Substantia
 – compacta (Kompakta) 29
 – spongiosa (Spongiosa) 29
 Sulci arteriosi 357
 Sulcus
 – malleolaris tibiae 256
 – pulmonalis 119
 – sinus sagittalis superioris 357
 Supraspinatussehne
 – Degeneration 197
 – Ruptur 197
 Sutura
 – coronalis 357
 – cranii 357
 – frontalis 357
 – lambdoidea 357
 – sagittalis 357
 – squamosa 357
 Symphysenlockerung 260
 Symphysenzerreiung 260
 Symphysis pubica 247, 251, 260
 Synarthrosen 42
 Synchronosen 43
 Syncytium 64
 Syndesmosen 42
 Syndesmosis tibiofibularis 255, 304
 Synostosen 43
 Synovia
 – Funktion 49
 – Zusammensetzung 49
 Synovialozyten 48
 – A-Synovialozyten 48
 – B-Synovialozyten 48

T

Tabatière 228
 Talus 258
 Tarsaltunnelsyndrom 333
 Tendinosen 24, 72
 Tendo calcaneus 329
 Tendovaginitis 77
 Tendovaginitis stenosans 77
 Tennisellenbogen 201
 Thenarmuskulatur 236, 244, 245
 Thomas-Handgriff 269
 Thorax 119
 Thoraxmuskulatur 138
 Tibia 255
 Tibiakondylen 293
 Tibiakopf 255
 Tibialis-anterior-Syndrom 321
 Tibiaplateau 255
 tiefer Fingerbeuger 223
 Tortikollis 377
 Tractus iliotibialis 274
 Translationsbewegung 53
 Transversalebene 90
 Transversusaponurose 152
 Trendelenburg-Zeichen 286
 Treppenmuskeln 140, 378
 Trigonum sternocostale 146
 Trochanter
 – major 255
 – minor 255
 Trochlea tali 304
 Trophoblast 11
 Tuber
 – calcanei 258, 314
 – ischiadicum 251
 Tuberculum costae 123
 Tuberositas
 – glutaea 255
 – tibiae 255

U

Überbein 312
 Ulna 176
 Unkarthrose 114
 Unkovertebralgelenke 113
 Unterarm 213
 – Muskulatur 220
 – oberflächliche Extensoren 225
 – oberflächliche Flexoren 222
 – tiefe Extensoren 226
 – tiefe Flexoren 223
 Unterarmknochen 175
 Unterarmmuskeln
 – dorsale 220
 – radiale 220
 – ventrale 220
 Unteres Sprunggelenk
 – Bewegungen 313
 – Bewegungsprüfung 313
 Untergrätenmuskel 194
 Unterkiefer-Zungenbein-Muskel 380
 Unterrippenmuskeln 140
 Unterschenkel 304
 Unterschenkelknochen 255

Unterschenkelmuskulatur 319
 – Extensorengruppe 319, 323
 – Fibularisgruppe 319, 324
 – Flexorengruppe 319
 – oberflächliche Flexoren 328
 – tiefe Flexoren 331
 Unterschlüsselbeinmuskel 193
 Unterschulterblattmuskel 194

V

Vagina
 – synovialis 75
 – synovialis digitorum manus 234
 Viscerocranium 348
 Volkmann-Kanal 29
 Vomer 348
 Vorfußverwringung 313

W

Wachstumsfuge 38
 Wadenbein 255
 Wadenbeinkopf 257
 Wadenbeinmuskel, langer 324

Wadenwillingsmuskel 328
 Walzengelenk 60
 Wangenmuskel 372
 Warzenfontanelle 347
 Weber-Frakturen 306
 Weichteilbrüche 158
 Wirbel, Grundform 96
 Wirbelbogen 96
 Wirbelbogenbänder 108, 110
 Wirbelbogengelenke 110
 – Gelenkkapsel 110
 Wirbelform 97
 Wirbelkörper 96
 Wirbelkörperbänder 108, 109
 Wirbelsäule 92
 – Aufbau 92
 – Bandapparat 108
 – Belastung 119
 – Bewegungsumfang 115
 – Entwicklung 14
 – Gelenke und Bänder 104
 – Krümmung 93
 – Länge 93
 Wirbelsäulenbänder 108
 Würfelbein 258

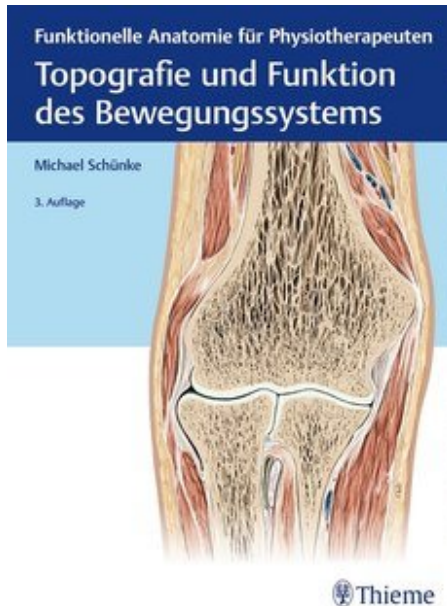
X

X-Beine 272, 273

Z

Zapfengelenke 60
 Zehenbeuger
 – kurzer 343
 – langer 332
 Zehendeformitäten 312
 Zehenendgelenke 312
 Zehengelenke 312
 – Bewegungen 314
 Zehengrundgelenke 312
 Zehenknochen 260
 Zehenmittelgelenke 312
 Zehenstrecker
 – kurzer 341
 – langer 323
 Zeigefinger 177
 Zeigefingerstrecker 227
 Zellhülle (Trophoblast) 11
 Zentrum-Ecken-Winkel nach
 Wiberg 271

Zölom 13
 Zuggurtungsprinzip 82, 274
 Zugsehnen 72
 Zungenbeinmuskeln
 – Hypertonus 381
 – obere 376, 378
 – untere 376, 380, 381
 Zwerchfell 142, 145
 – Muskelanteile 143
 Zwerchfellbrüche 146
 Zwerchfelllücken 146
 Zwillingsmuskel
 – oberer 287
 – unterer 287
 Zwischendornmuskeln 134
 Zwischenknochenmuskeln 344
 Zwischenquerfortsatzmuskeln 133
 Zwischenrippenmuskeln 138
 Zwischenwirbelscheibe 105

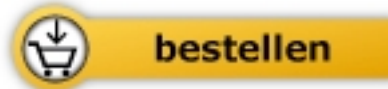

Michael Schünke

[Topografie und Funktion des Bewegungssystems](#)

Funktionelle Anatomie für
Physiotherapeuten

400 Seiten, geb.
erschienen 2018



Mehr Bücher zu Homöopathie, Alternativmedizin und gesunder Lebensweise

www.narayana-verlag.de